Mediasten Tümörleri

Akif Turna

İ.Ü. Cerrahpaşa Tıp Fakültesi

Göğüs Cerrahisi Anabilim Dalı

Mediasten anatomisi:

- Üstte torasik inlet, altta diafragma, önde sternokostal duvar, arkada vertebralar ve kot arkusunun oluşturduğu her iki mediastinal plevra arasında kalan boşluktur.

- Mediasten patolojilerinde, klinik değerlendirmeyi daha rahat yapabilmek için mediasten, ön, orta ve arka olmak üzere üç bölüme ayrılmıştır.

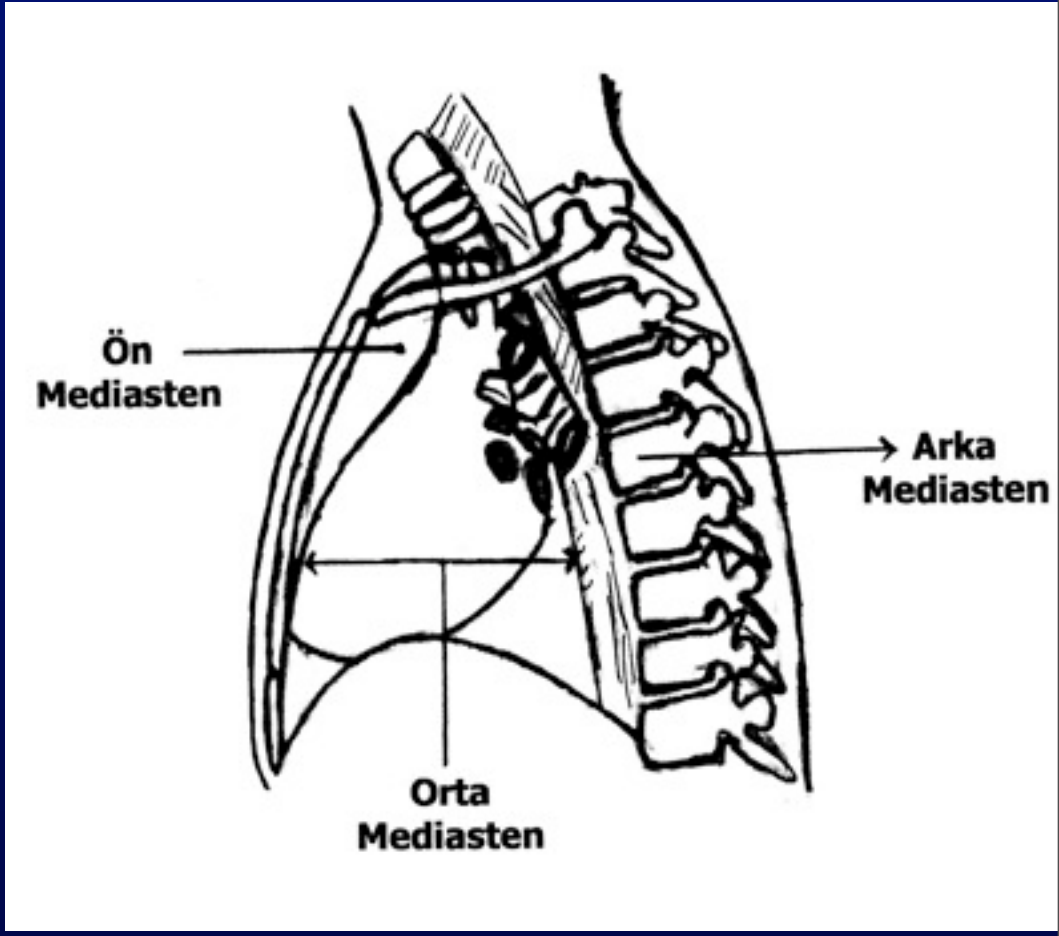

Anatomi

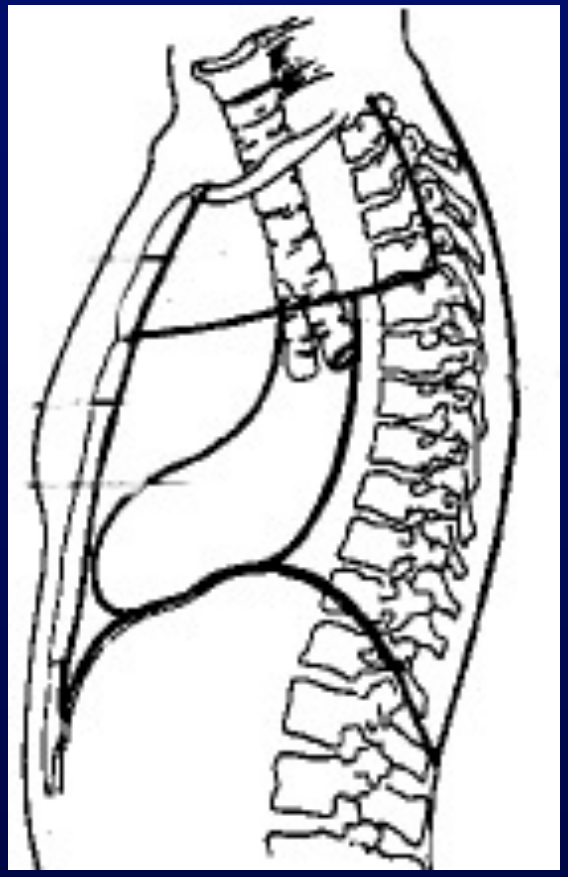

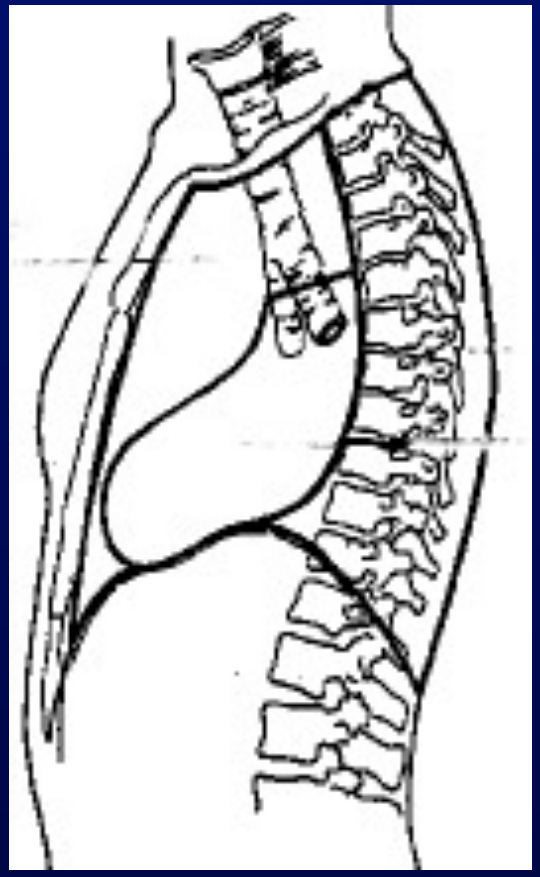

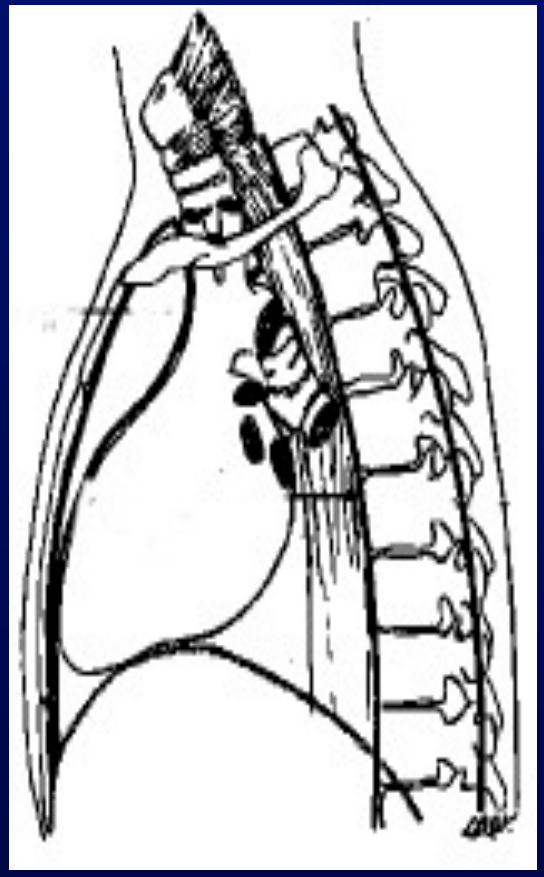

- Mediastinal tümör olgularının % 50'si asemptomatikdir ve rastlantısal akciğer grafisi ile tanı konulabilmektedir.

Mediastinal Tümörler

- 50 yaş üzerinde saptanan kitlelerde malignite oranı %42'dir.
- Asemptomatik hastalarda saptanan mediastinal kitlelerin benign olma olasılığı % 76'dır.

SEMPTOMLAR:

Basıya bağlı ortaya çıkan semptomlar:

- Öksürük,
- Yutma güçlüğü,
- Nefes darlığı

Komşu yapılara olan invazyona bağlı olarak ortaya çıkan semptomlar:

- Ses kısıklığı,
- Diyafragma paralizisi,
- Ağrı,
- Hemoptizi

Sistemik Belirtiler

- Hiperkalsemi (paratiroid adenomu)
- Ateş, anemi (lenfoma)
- Hipertansiyon (feokromositoma)

ANTERİOR MEDİASTİNOTOMİ (CHAMBERLAIN YÖNTEMİ)

Mediastende özellikle aortopulmoner

pencerede yerleşim gösteren kitlelere

yaklaşımda uygun bir yöntemdir.

Standart servikal mediastinoskopi ile

ulaşılamayan nodlara ve kitlelere

ulaşılmasında kolaylık sağlar.

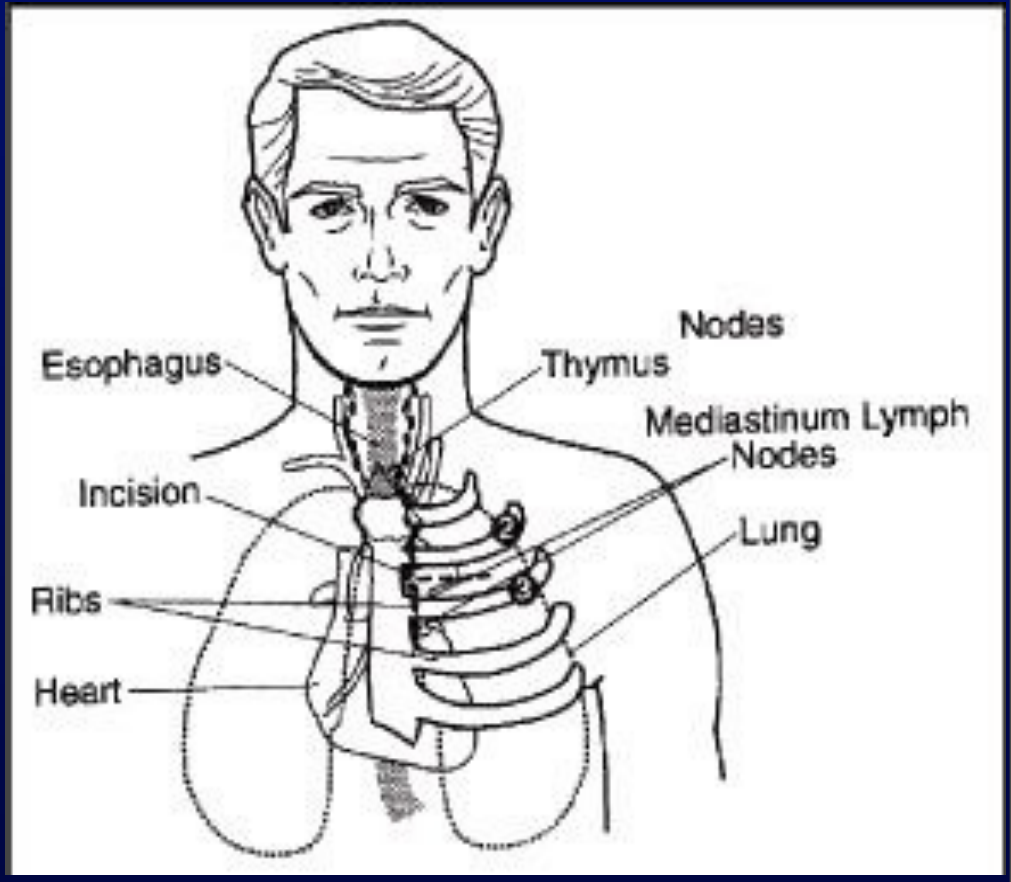

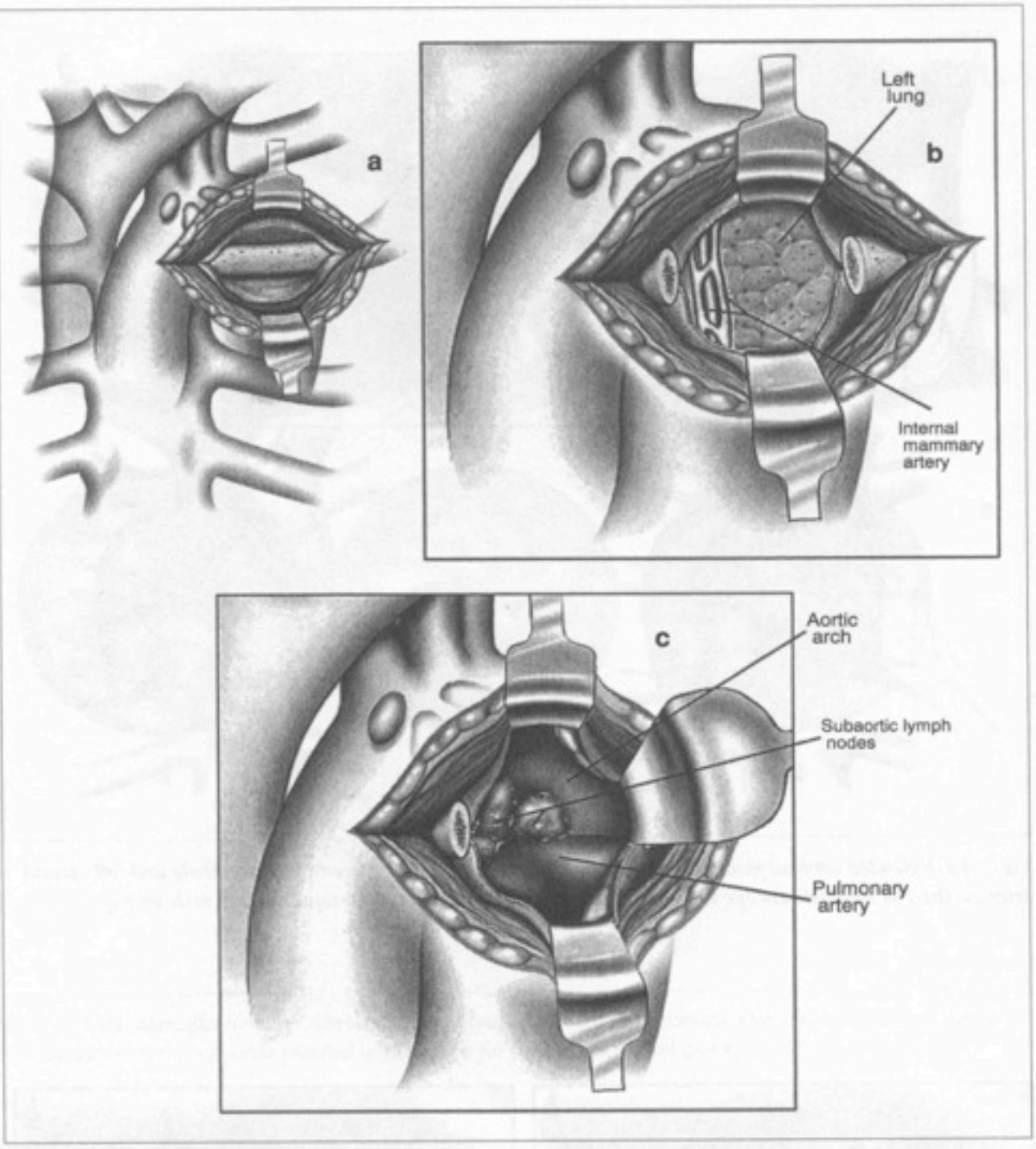
a
b
Left lung
Internal mammary artery
c
Aortic arch
Subaortic lymph nodes
Pulmonary artery

MEDİASTİNOSKOPİ

Paratrakeal ve subkarinal lenf nodlarının değerlendirilmesinde en sık kullanılan tekniktir.

Nod örneklemesi yapılarak histolojik tanının ortaya konulmasına da yardımcı olur,

Mediastinal kitleler ve extranodal yayılım gösteren tümörlerin saptanmasında önemli rol oynar.

Mortalite (%0.08) ve morbiditesi (%2) düşük bir tekniktir.

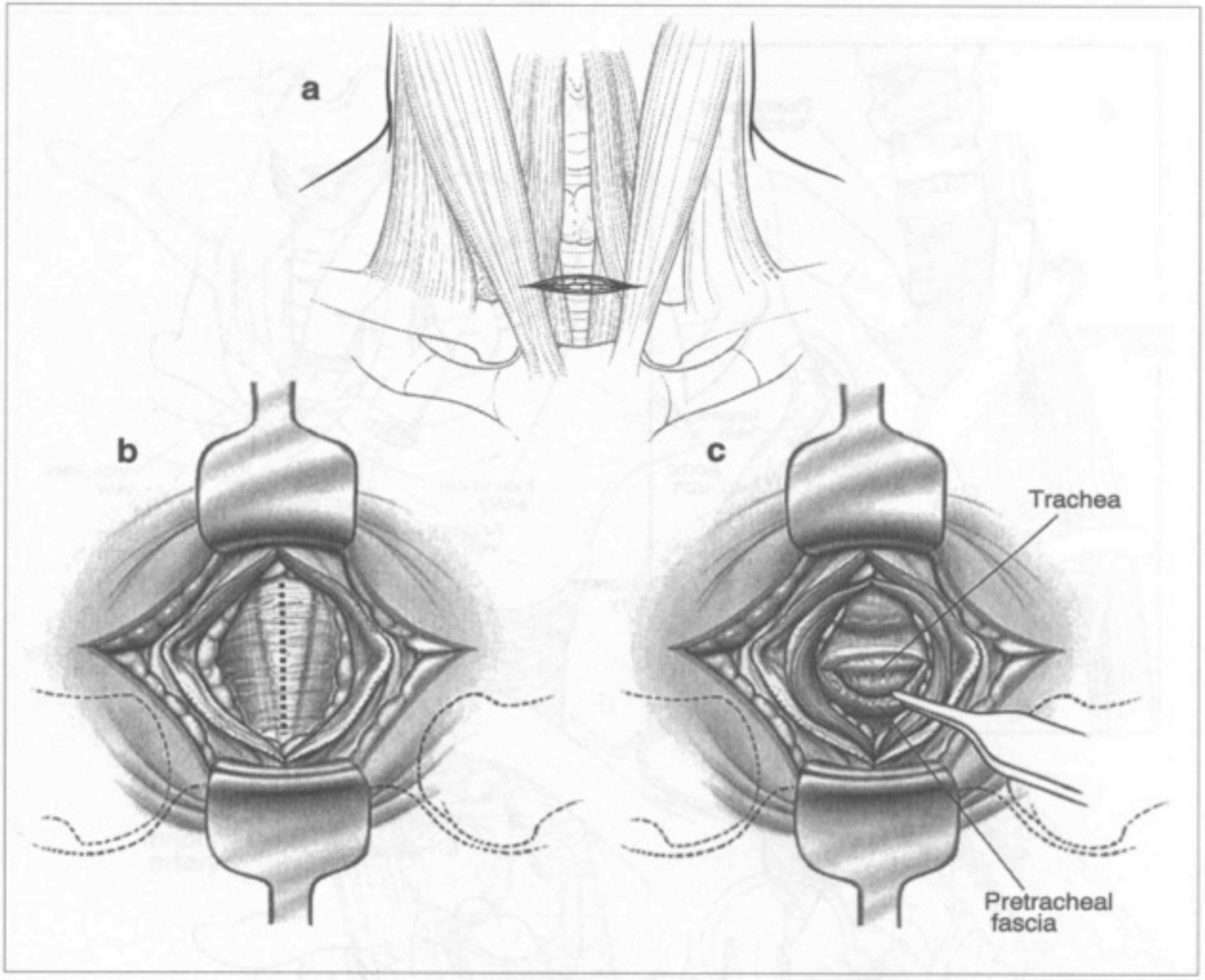
a
b
c
Trachea
Pretracheal
fascia

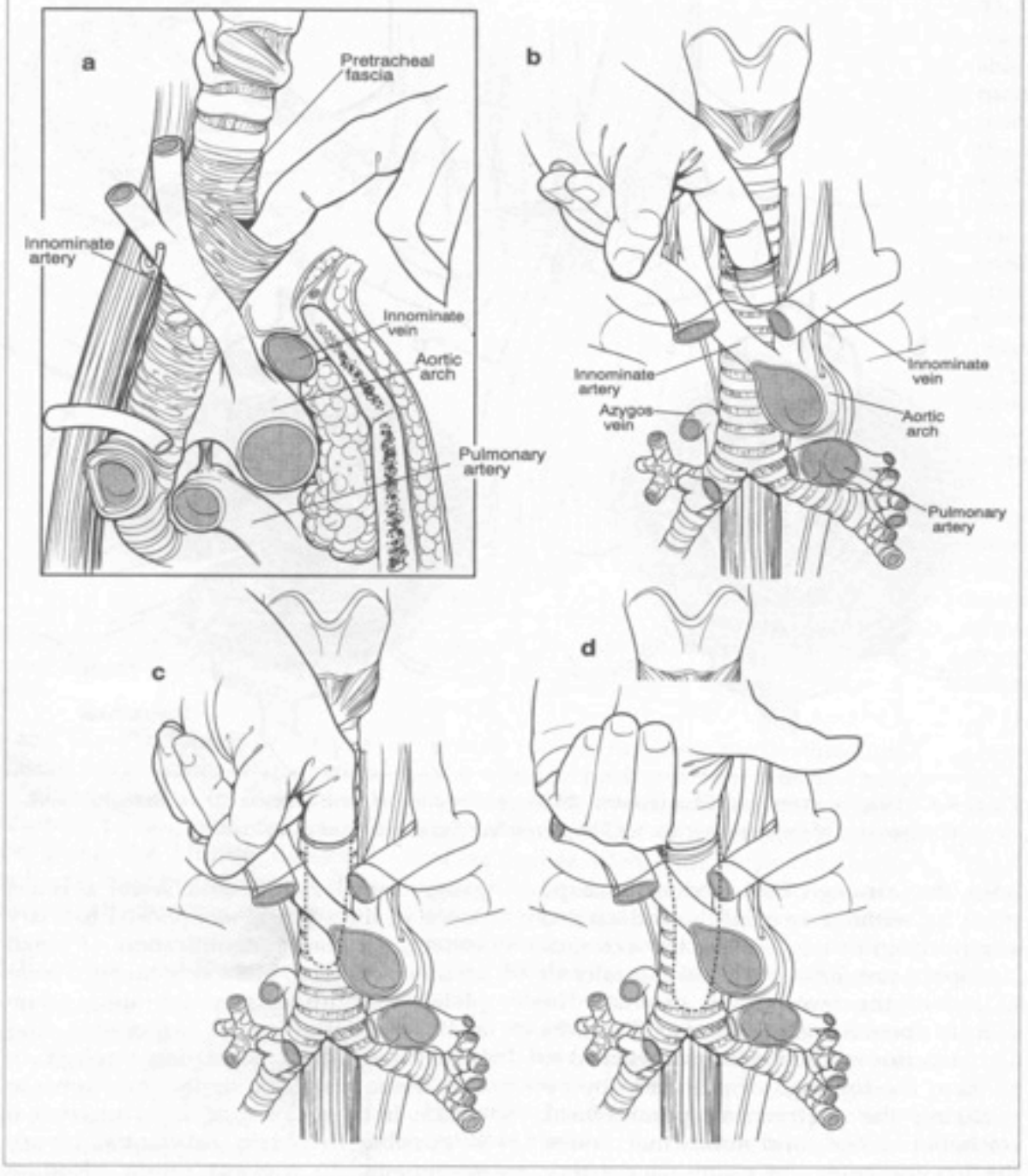
a
Pretracheal fascia
Innominate artery
Innominate vein
Aortic arch
Pulmonary artery
b
Innominate artery
Azygos vein
Innominate vein
Aortic arch
Pulmonary artery
c
d

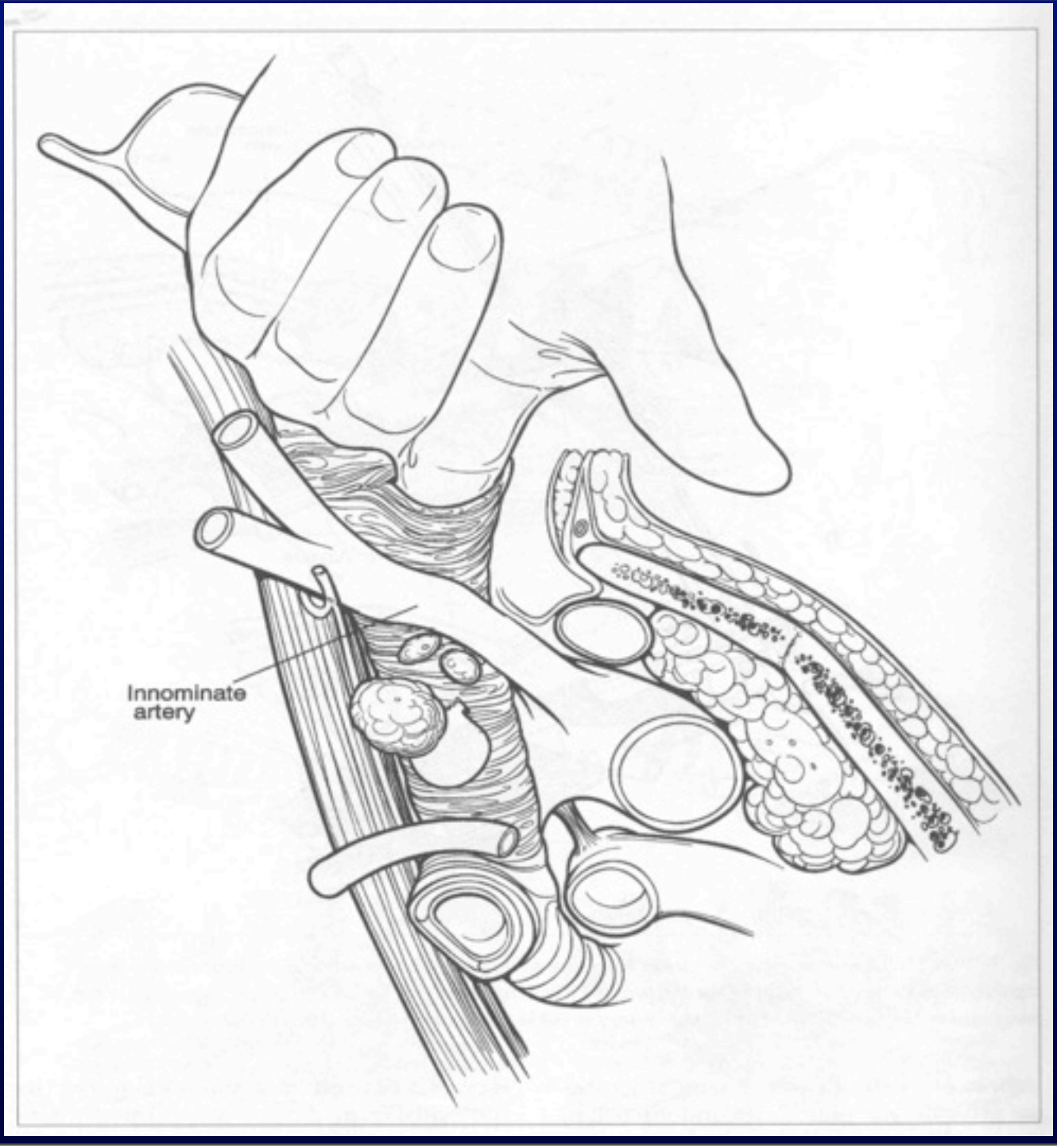
Innominate
artery

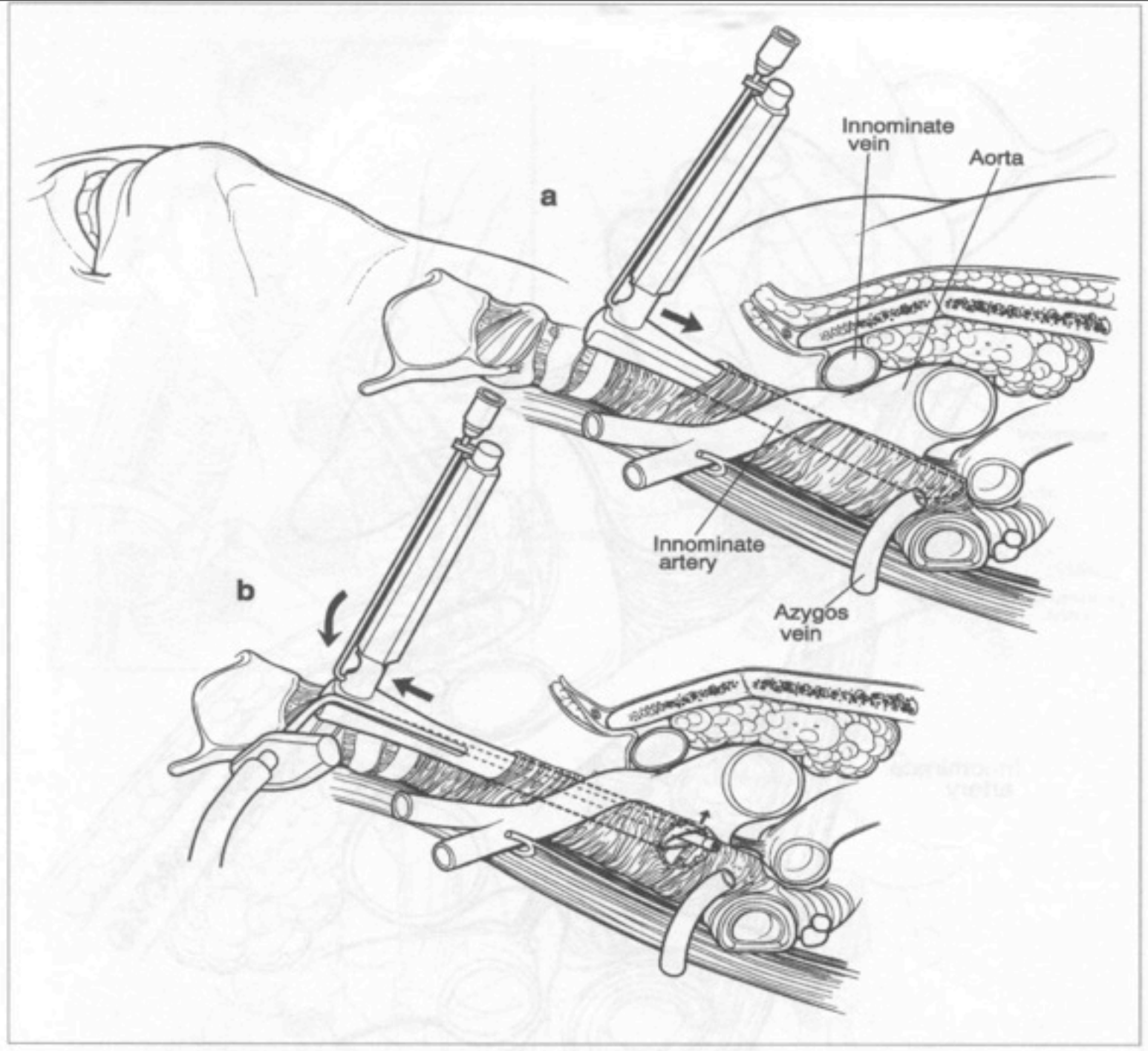
a
Innominate vein
Aorta
Innominate artery
Azygos vein
b

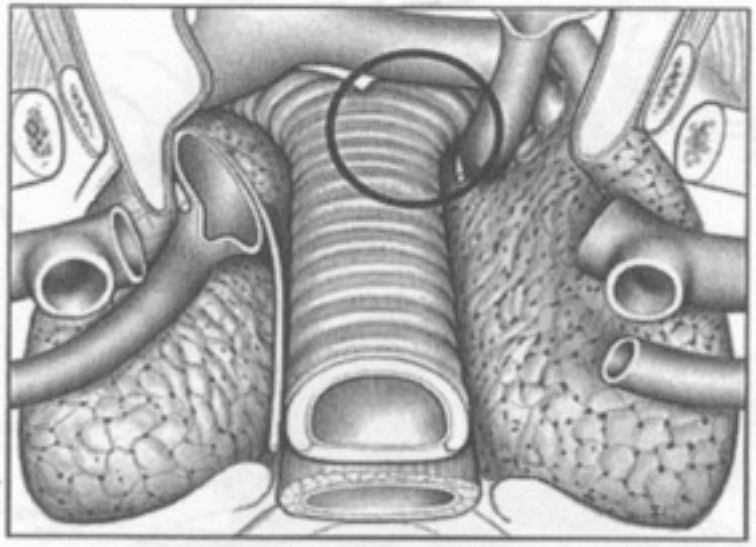

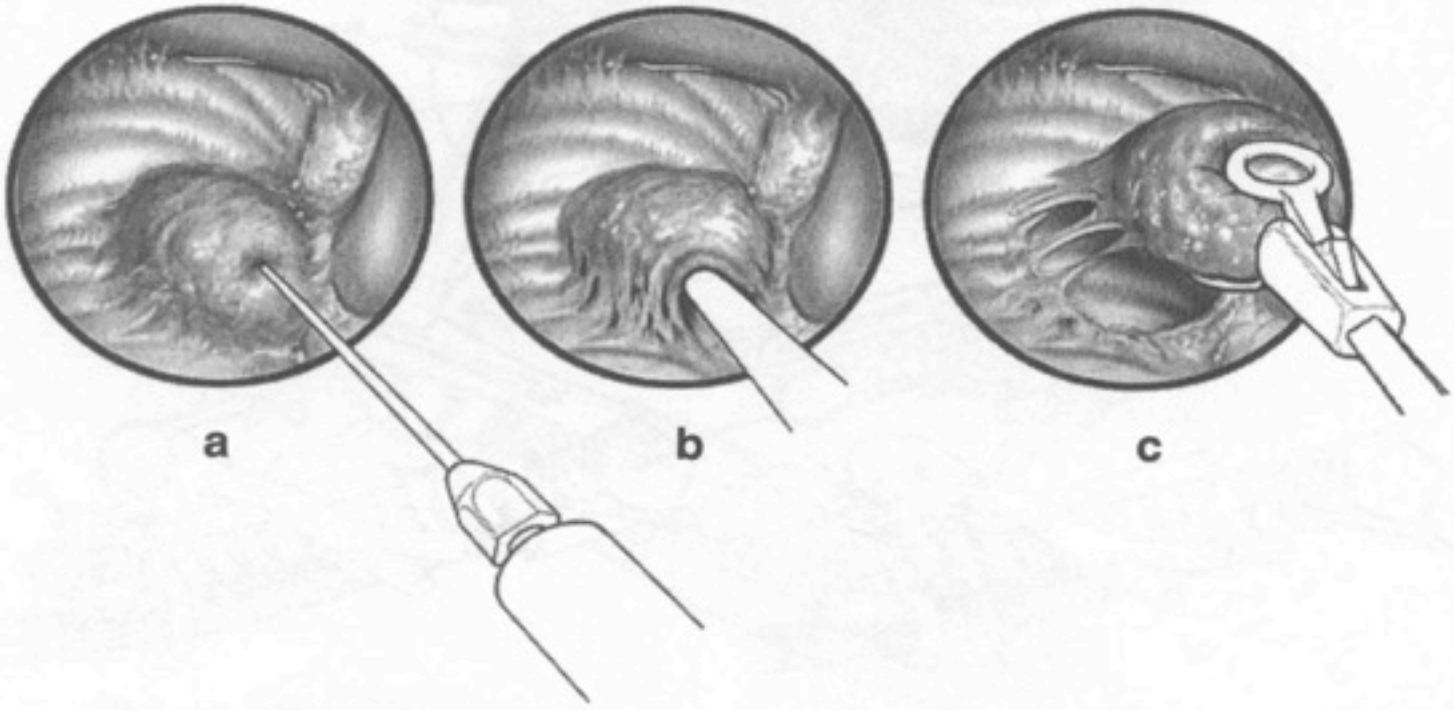
a
b
c

Videotorakoskopi

Kesin endikasyonlar:
Mediastinal lenf nodu biopsisi
Mediastinal kitle biopsisi
Benign germ hücreli tümör rezeksiyonu
Ektopik paratiroid rezeksiyonu
Timik kist ve evre I timoma rezeksiyonu
Bronkojenik ve perikardiyal kist rezeksiyonu
Özofagial kist rezeksiyonu
Arka mediasten kitlelerinin(nörojenik) rezeksiyonu

Rölatif endikasyonlar:
Perikardiyektomi
Süpüratif veya nekrotizan mediastinit drenajı
İntrarorasik guatr diseksiyonu

TANI: NE ZAMAN? HANGİSİNE?

Cerrahi öncesi genellikle kitlenin histolojik tanımlamasının yapılması gerekir. Özellikle lenfomalarda histolojik analiz için parça alınması gerekebilir.

Mediastinoskopi ile ulaşılamayan lezyonlarda anterior mediastinotomi veya torakoskopi kullanılabilir.

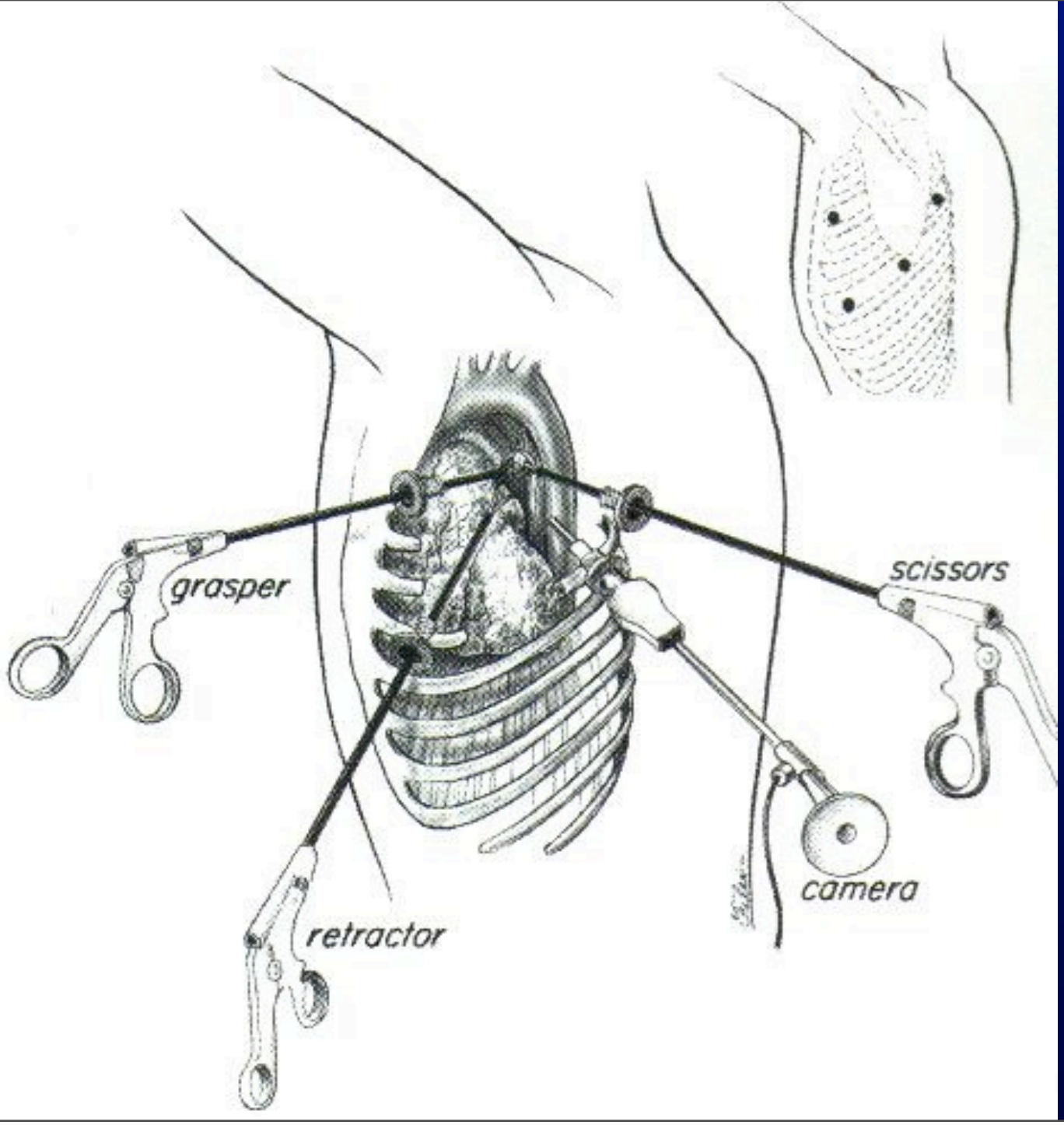
grasper
scissors
camera
retractor

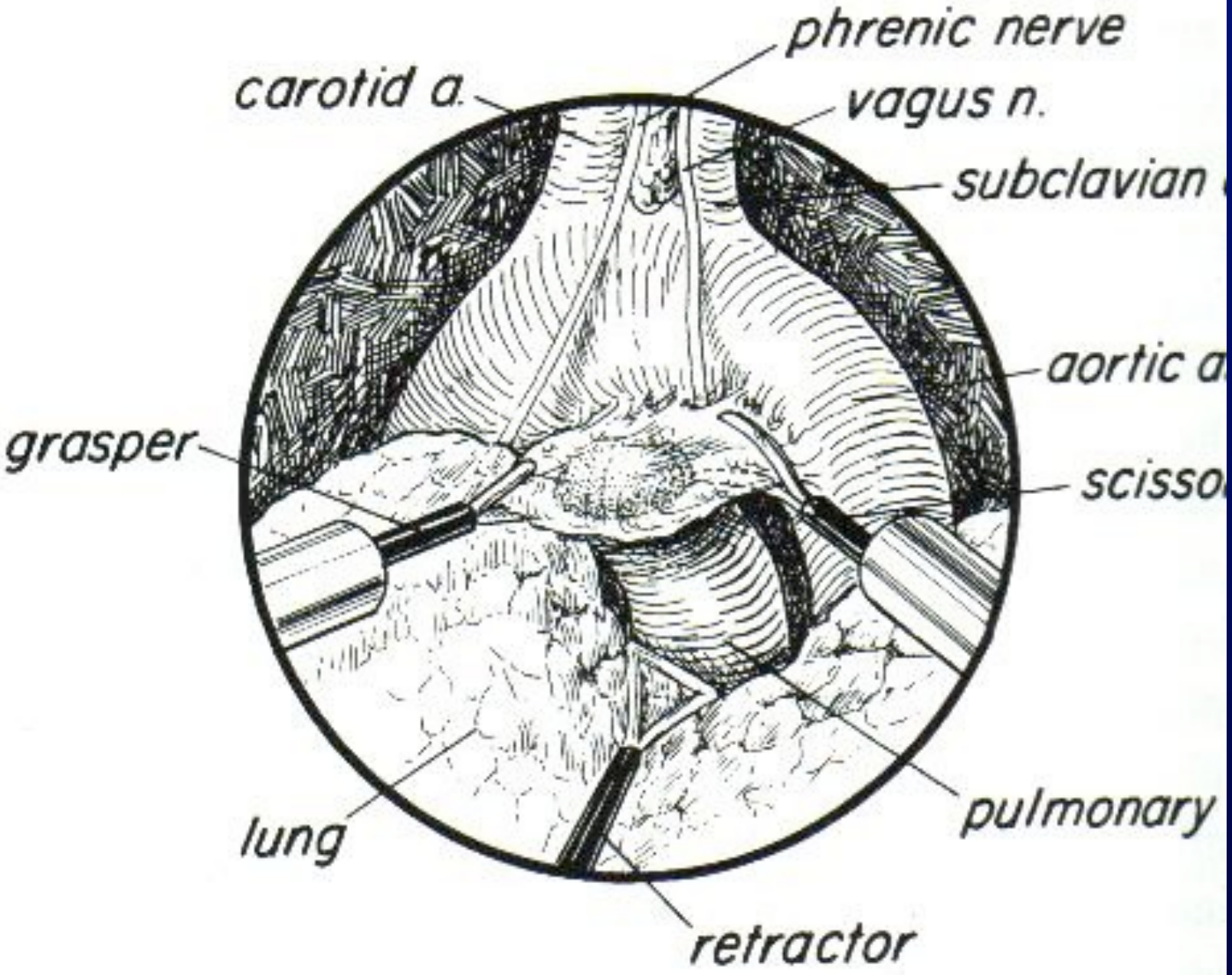
phrenic nerve
carotid a.
vagus n.
subclavian
aortic a
grasper
scisso
lung
pulmonary
retractor

Mediastinal kist ve tümörlerin yerleşimi

Ön mediasten	***Orta mediasten***	***Arka mediasten***
Timoma	Perikardial kist	Schwannoma
Germ hücreli tümör	Enterojenik kist	Nörofibroma
Lenfoma	Lenfoid hamartom	Ganglonöroma
Timik kist	Mediastinal granuloma	Fibrosarkoma
Tiroid, paratiroid	Nöroenterik kist	Paraganglioma
Abberran tiroid	Mesoteliyal kist	Ganlionöroblastom
Lenfanjiom	Duktus torasikus kistleri	Habis schwannoma

Mediasten tümörleri

- Ön mediasten tümörleri
  - Timoma
  - Lenfoma
  - Germ Hücreli Tümör
  - Nadiren
    - Sarkoidoz
    - Tbc

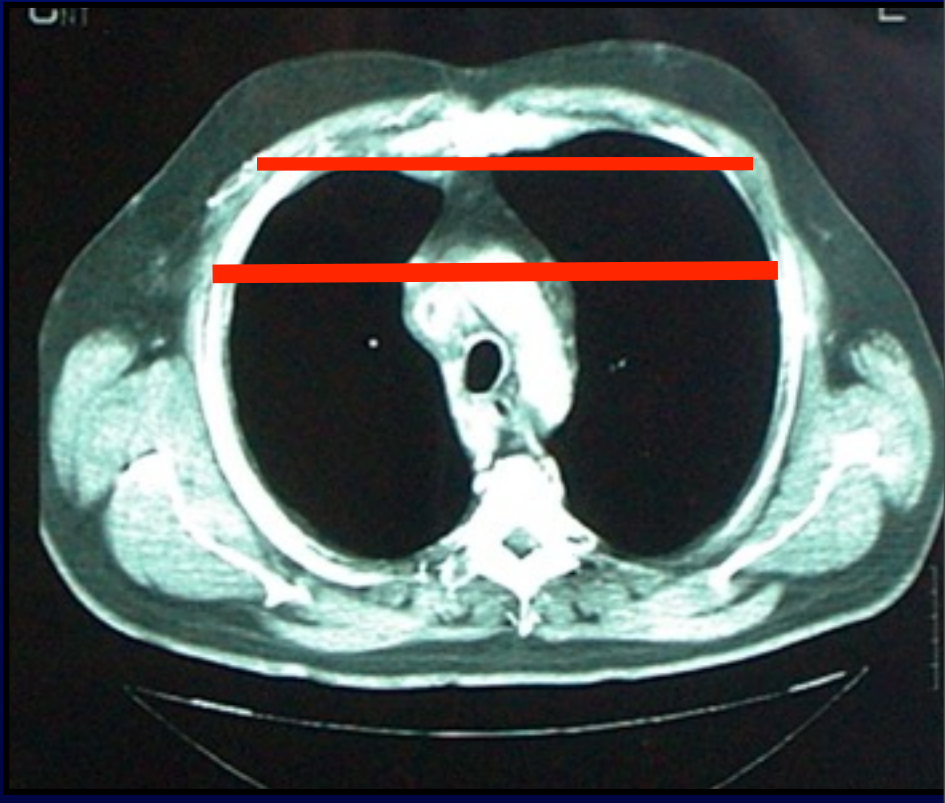

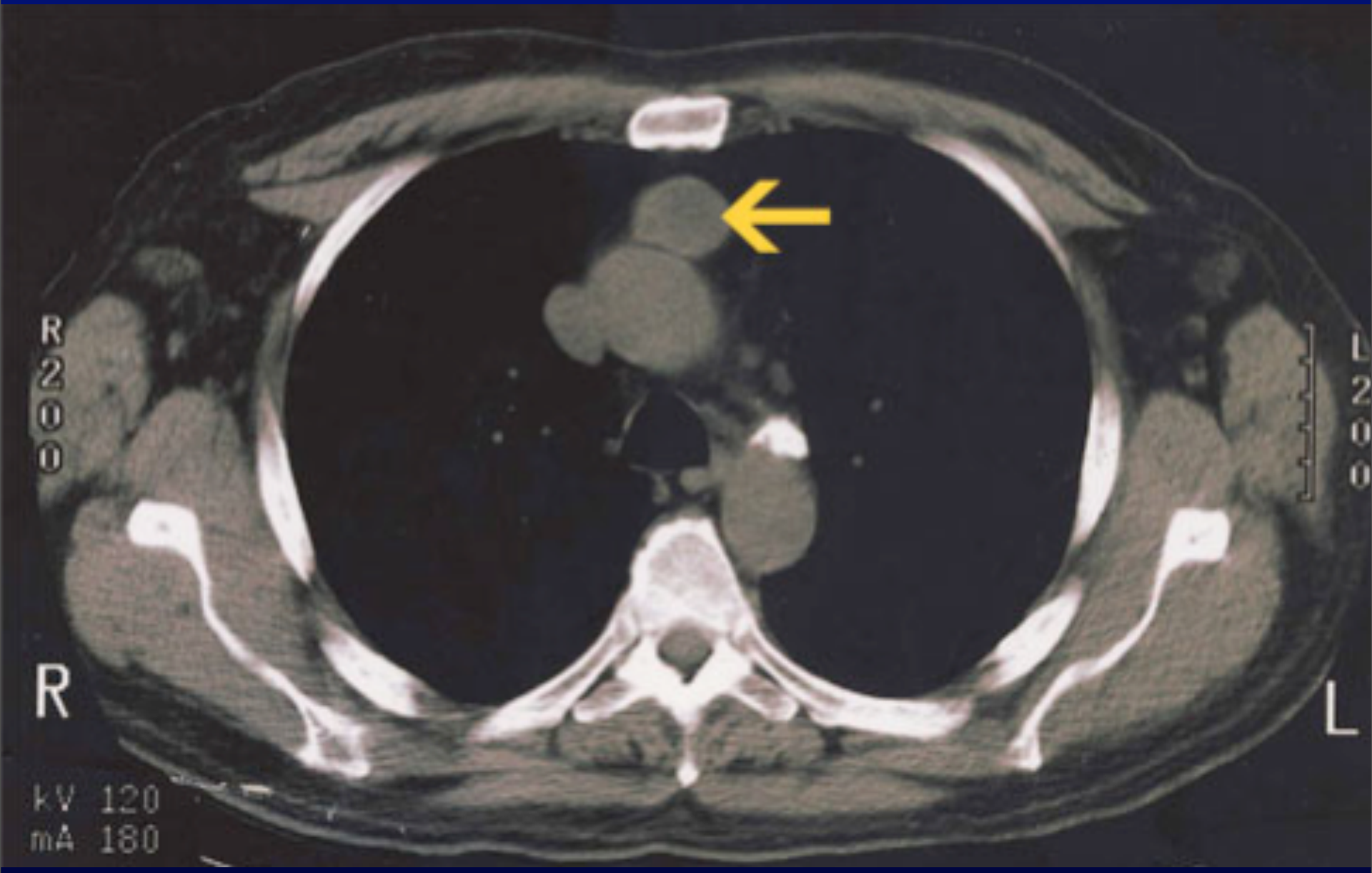
R
200
L
200
R
L
kV 120
mA 180

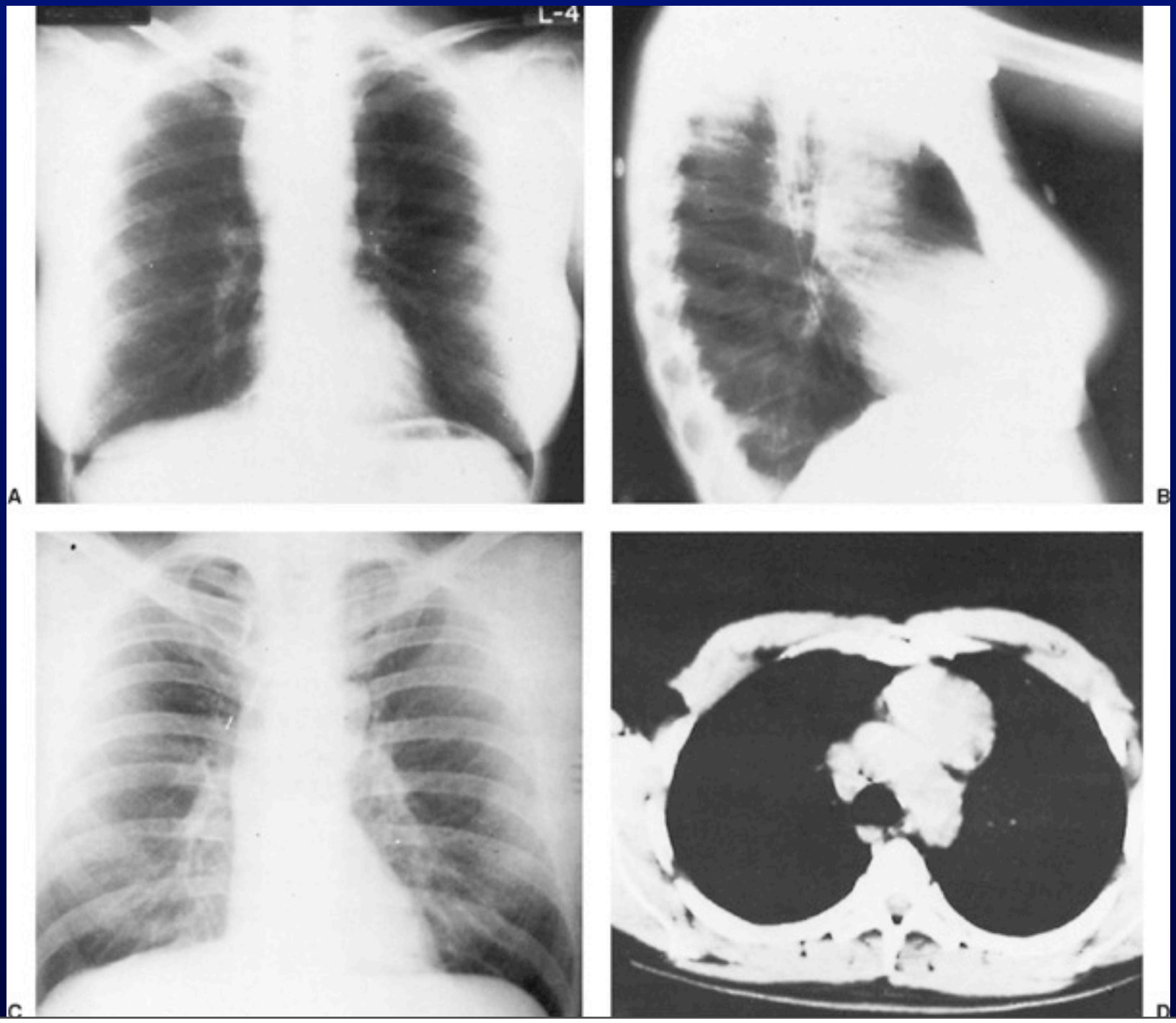
L-4
A
B
C
D

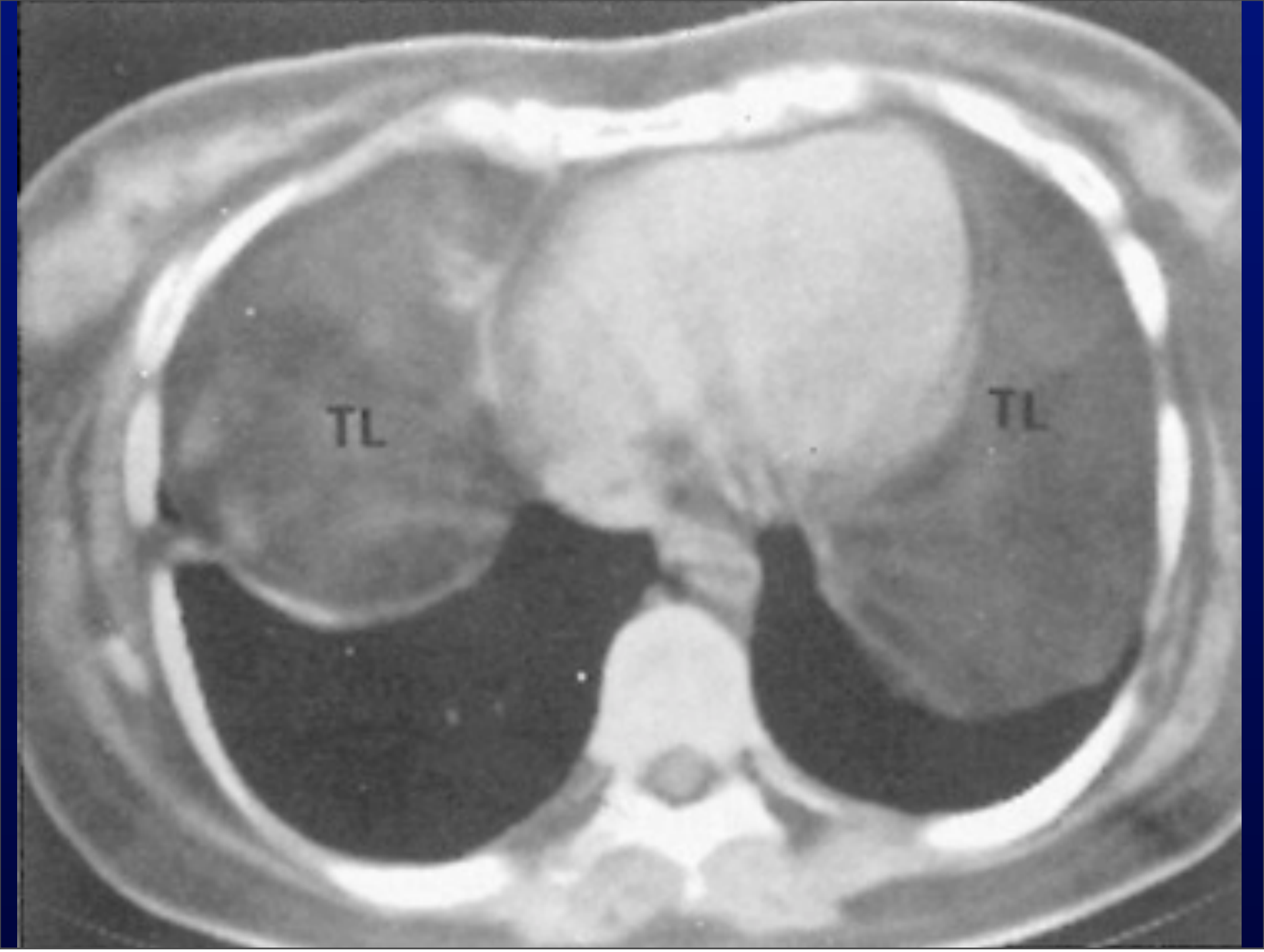
TL
TL

TİMOMA

•Timoma ön mediastenin en sık görülen primer tümörüdür (% 20).

•Çoğunlukla 40 – 60 yaşlarında ve heriki cinste eşit sıklıkta görülür.

•Ayırıcı tanıda timik karsinom (Tip C timoma), lenfoma ve atipik karsinoid tumor düşünülmelidir.

•Lokal semptomlar; göğüs ağrısı veya rahatsızlık hissi,
nefes darlığı ve öksürük olabilir.

•Agresif tümörlerde vasküler obstrüksiyon ve frenik sinir paralizisi görülebilir.

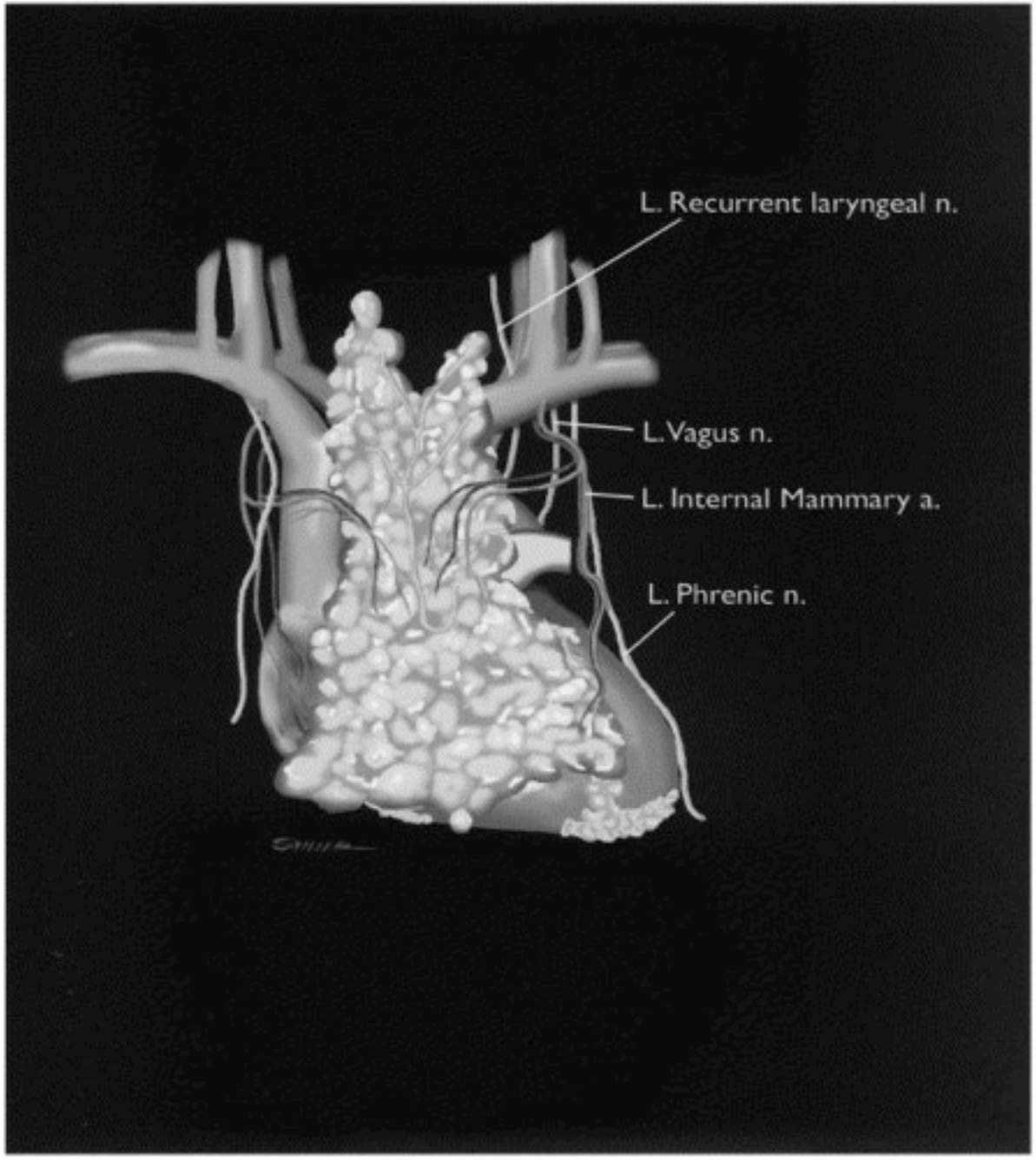
L. Recurrent laryngeal n.
L. Vagus n.
L. Internal Mammary a.
L. Phrenic n.

Timomaların Histolojik sınıflaması

WHO Rosai sınıflaması(1999)

-Tip A (Spind cell; medüller)

-Tip AB (Mikst)

-Tip B1 (Lenfositten zengin; lenfositik; predominant kortikal; organoid)

-Tip B2 (Kortikal)

-Tip B3 (Epitelial; atipik; sukuamoid; iyi diferansiye timik karsinom)

-Tip C: Timik Karsinom

•Akciğer grafisinde düz lobüllü bir kitle orta hattı aşmış , bazen sağa veya sola deviye görünümde olabilir.

• Lateral akciğer grafisinde sternum ve perikard arasındaki boşluk dolu görülür ve direk grafiden daha fazla yardımcı olur.

•Toraks BT en ideal radyolojik inceleme yöntemidir.

Biyopsi:

Tümörün büyüklüğü biyopsi gerekliliği için önemlidir.

Tümör çapı 5 cm den küçük, kapsüllü tümörler, komplet rezeksiyona uygundur, prognozları iyidir.

Büyük çaplı tümörlerin invazif timoma olma ihtimali yüksektir, prognozları da kötüdür

TANI

- İİA(timoma ile timik karsinom ve lenfomaların ayırımı zor olabilir)

Text

- Mediastinotomi
- Mediastinoskopi
- ‘Uzatılmış’ (‘extended’) mediastinoskopi,
- Videotorakoskopik biopsi

Evreleme

Timoma için standart bir evreleme sistemi yoktur günümüzde en sıkkullanılan Masoaka evreleme sistemidir.

Timomaların çoğu kapsüllü ve selim yapıdadır.

Kapsül invazyonu prognozun kötü olduğunu gösterir.

Timomalar lokal olarak agresif, hematojen metastazı (nadiren akciğere) ve lenfatik yayılımı olmayan bir tümördür.

Masoaka Evrelemesi

EVRE	TANIM
I	Makroskopik olarak tamamen kapsül içinde ve mikroskopik olarak kapsül invazyonu yok
IIa	Çevreleyen yağlı dokuların veya mediastinal plevranın makroskopik invazyonu
IIb	Kapsülün mikroskopik invazyonu
III	Komşu organlara makroskopik invazyon (örn.: perikardiyum, büyük damarlar veya akciğer)
IVa	Plevral ya da perikardiyal yayılma
IVb	Lenfojen ya da hematojen metastazlar

- Yaygın metastatik hastalık haricinde cerrahi tedavi yapılabilir
- İnvazif tümörlerde bile komplet rezeksiyon sonrası uzun dönem sağkalıma önemli katkı sağlar.

- Timomaların % 40-70 enkapsüle tümörlerdir komplet rezeksiyonu tedavi edicidir.

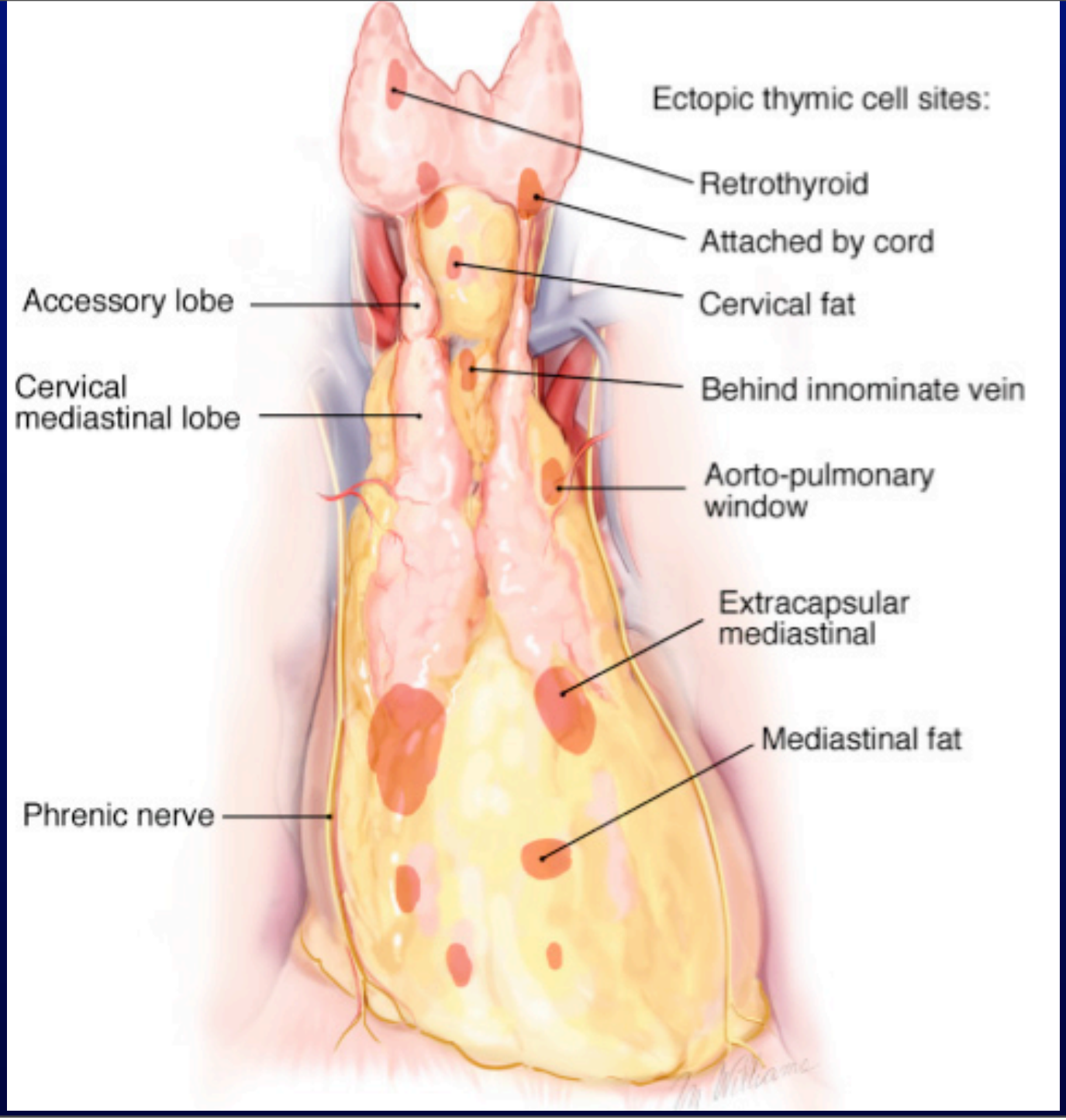
Ectopic thymic cell sites:
Retrothyroid
Attached by cord
Cervical fat
Behind innominate vein
Aorto-pulmonary window
Extracapsular mediastinal
Mediastinal fat
Accessory lobe
Cervical mediastinal lobe
Phrenic nerve

Cerrahi tedavide başarının temel prensipleri:

1) Komplet median sternotomi ile rezeksiyonun yapılması

2) Her iki plevral boşluğun tamamen açılması

3) Bütün normal timik dokuyu içeren total timektomi

4) İnvazif (Evre III) tümörleri ‘en bloc’ çıkarmak için perikardı, akciğeri brakiosefalik ven veya süperior vena kavayıda içeren geniş rezeksiyon

5) Bütün plevral implantların(Evre IV) ve akciğere invazyonun çıkartılması. Anterior mediastene lokalize tümöre, frenik sinirden-frenik sinire ve brakiosefalik venden diafragmaya kadar geniş eksizyon yapılmalı.

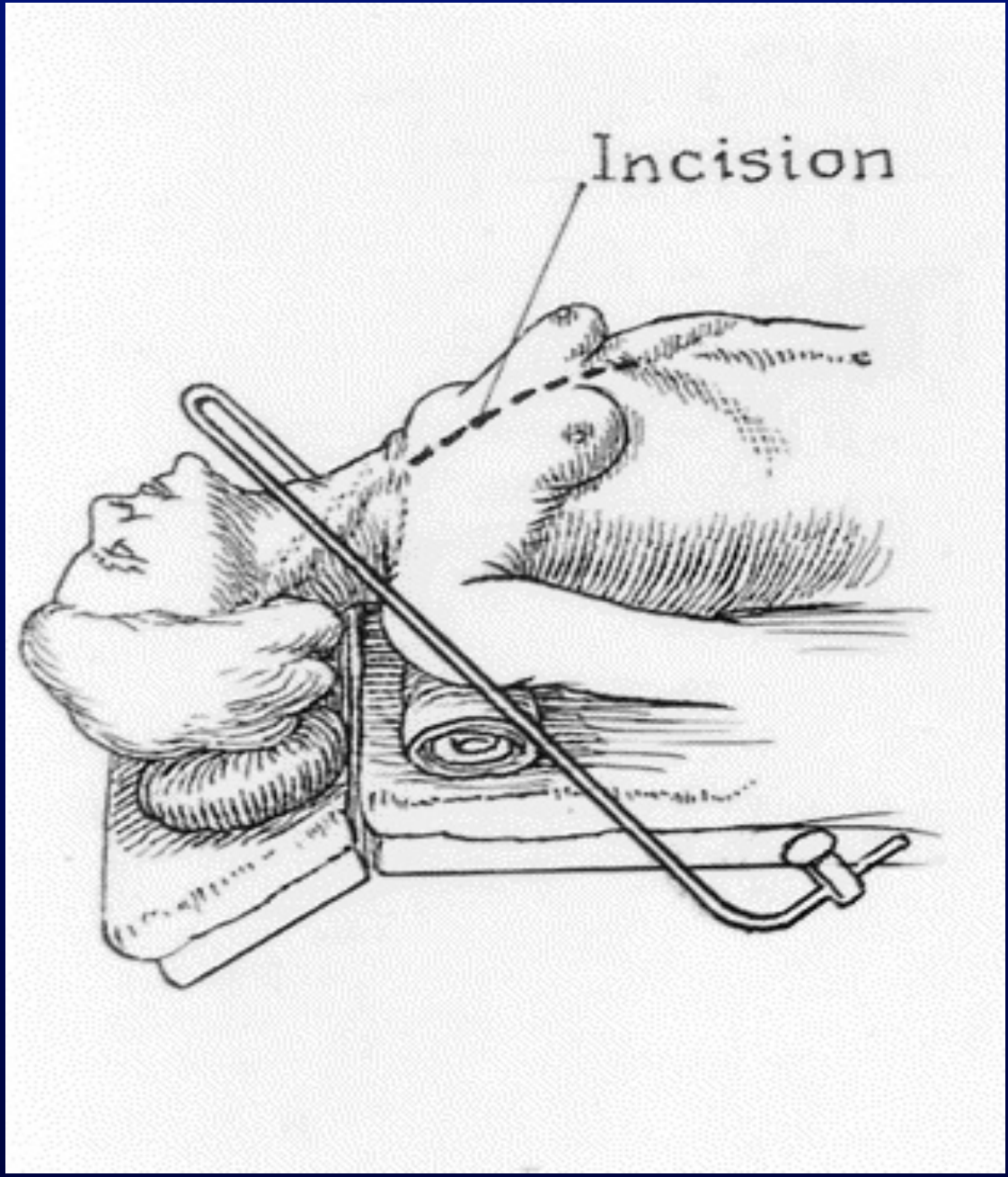
Incision

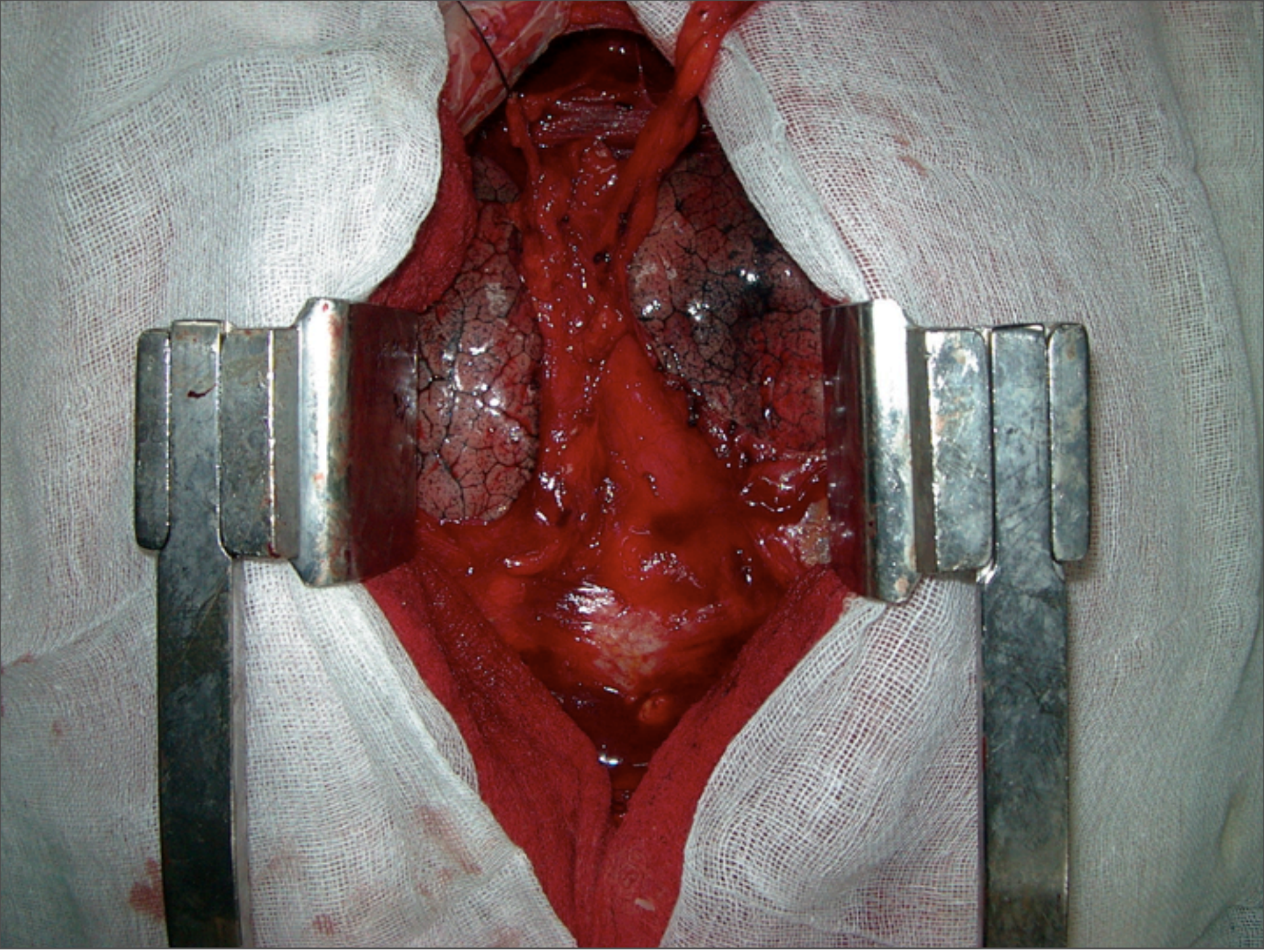

21 Eylül 11 Çarşamba

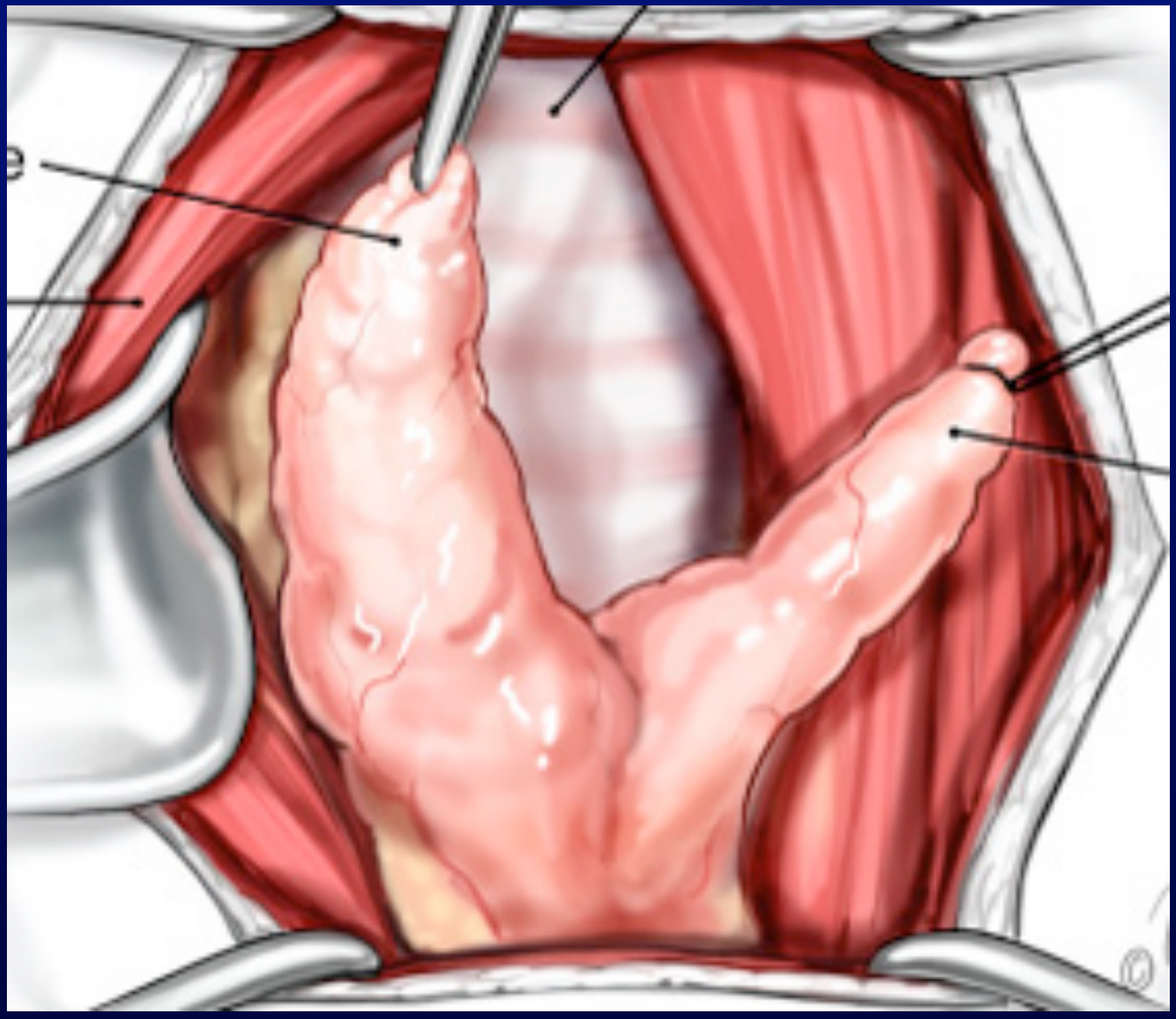

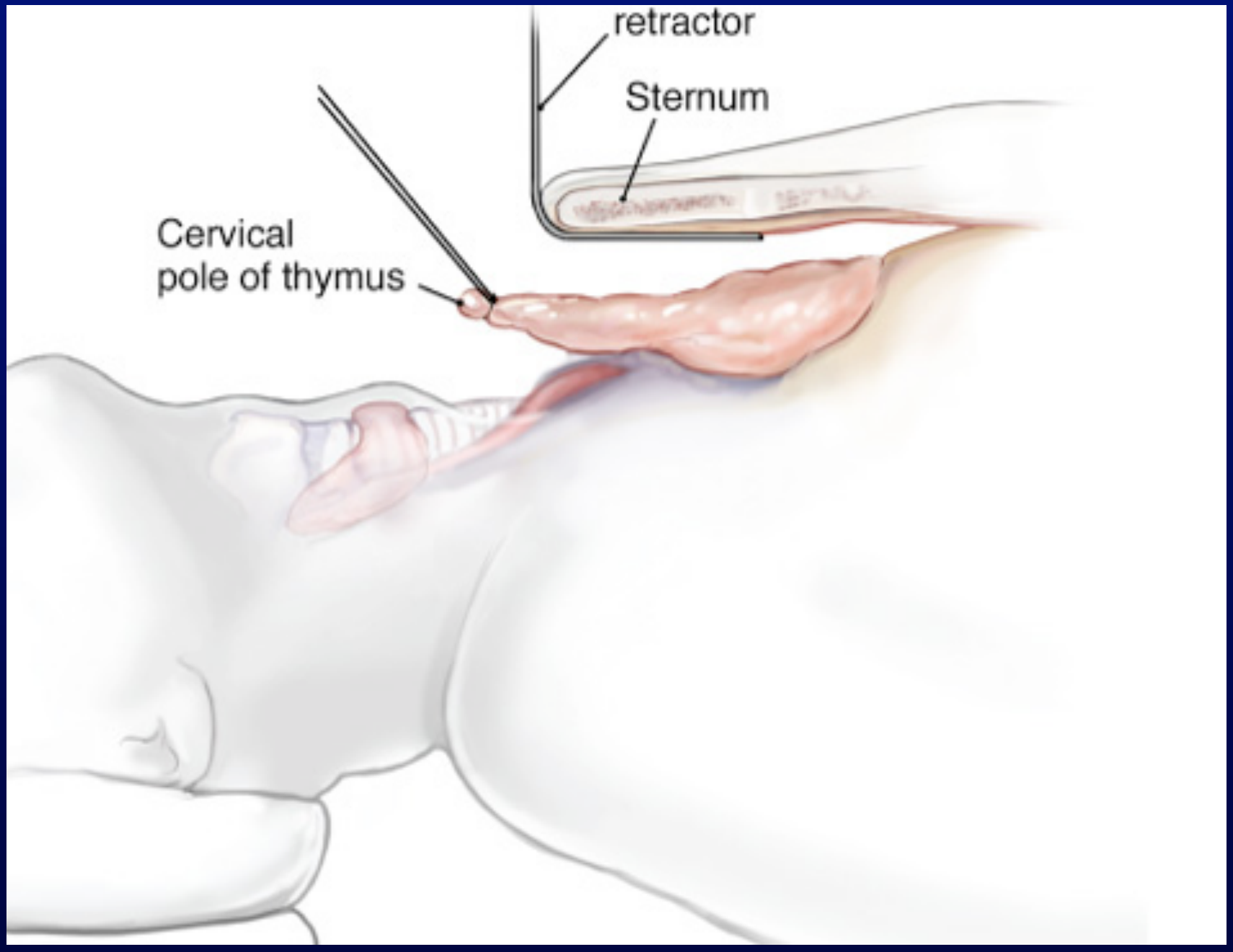
retractor
Sternum
Cervical
pole of thymus

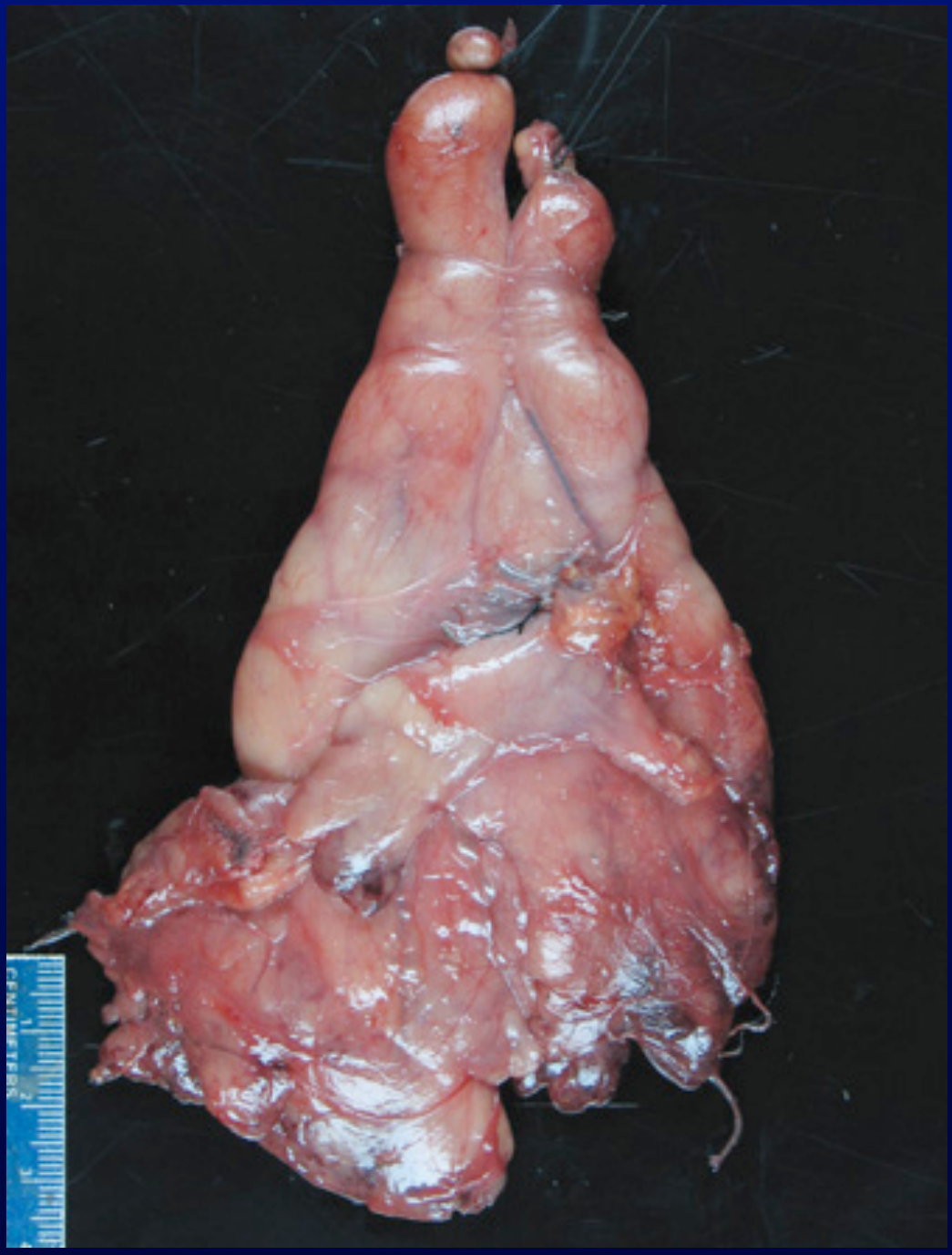

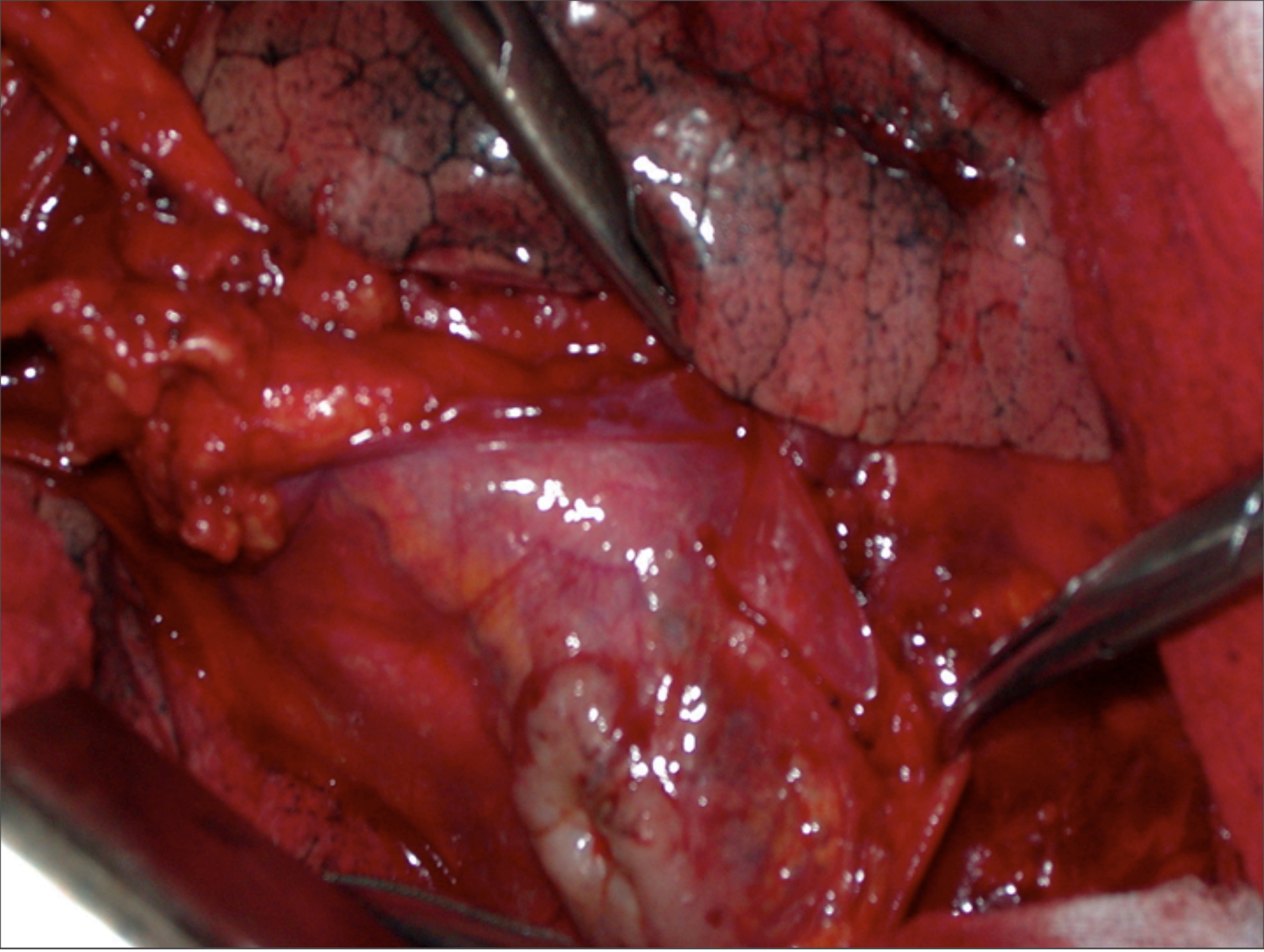

21 Eylül 11 Çarşamba

21 Eylül 11 Çarşamba

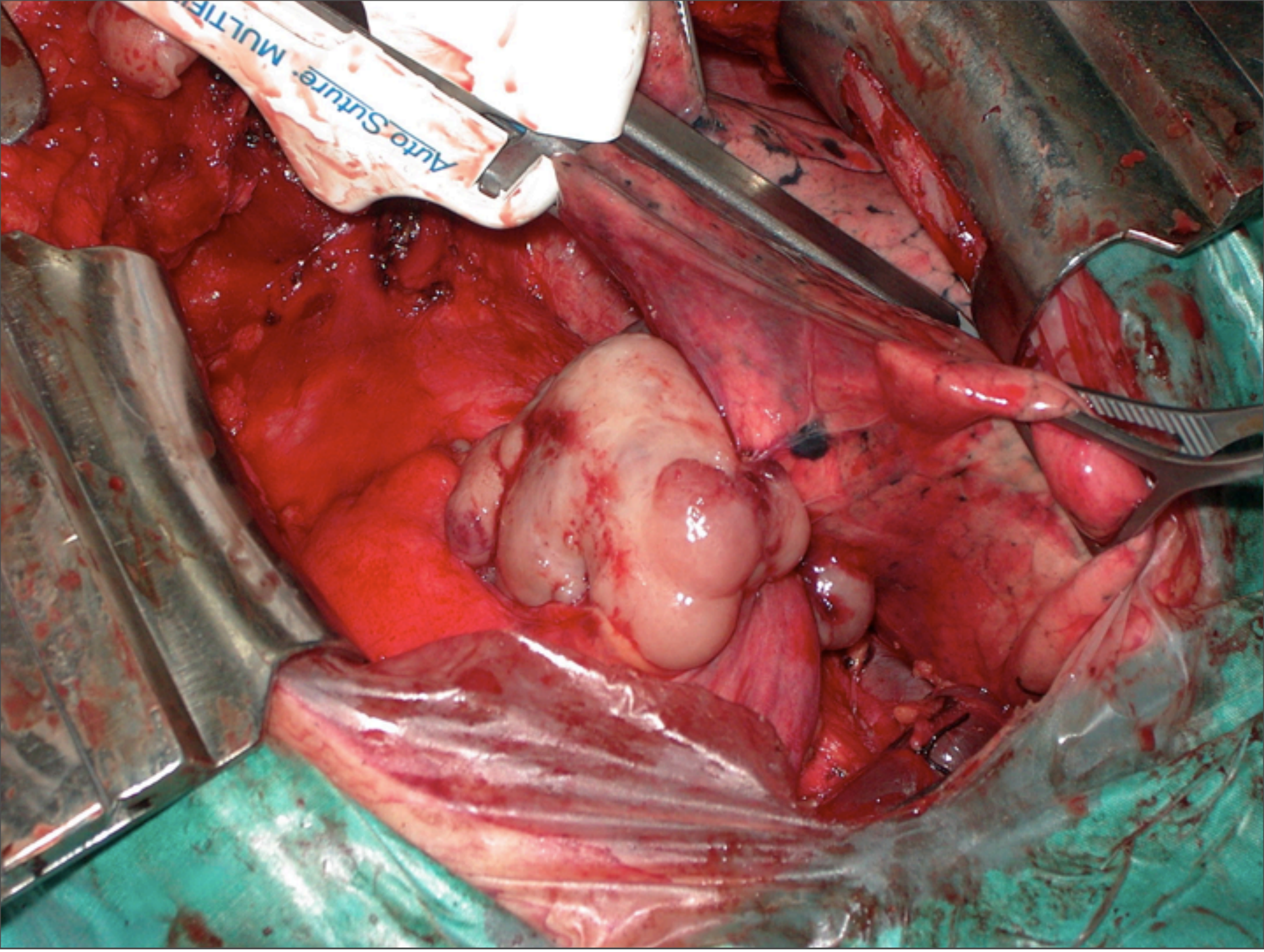

21 Eylül 11 Çarşamba

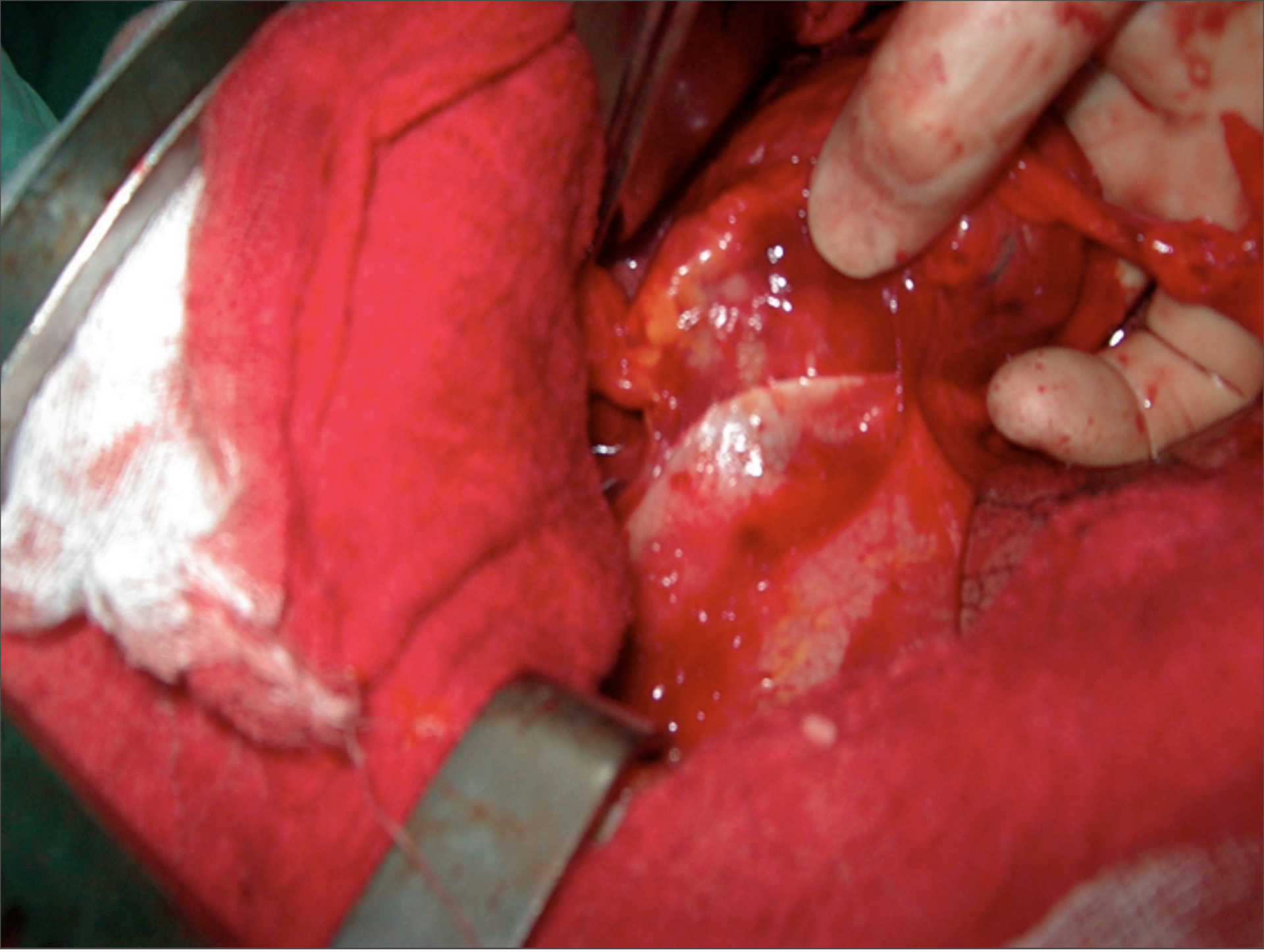

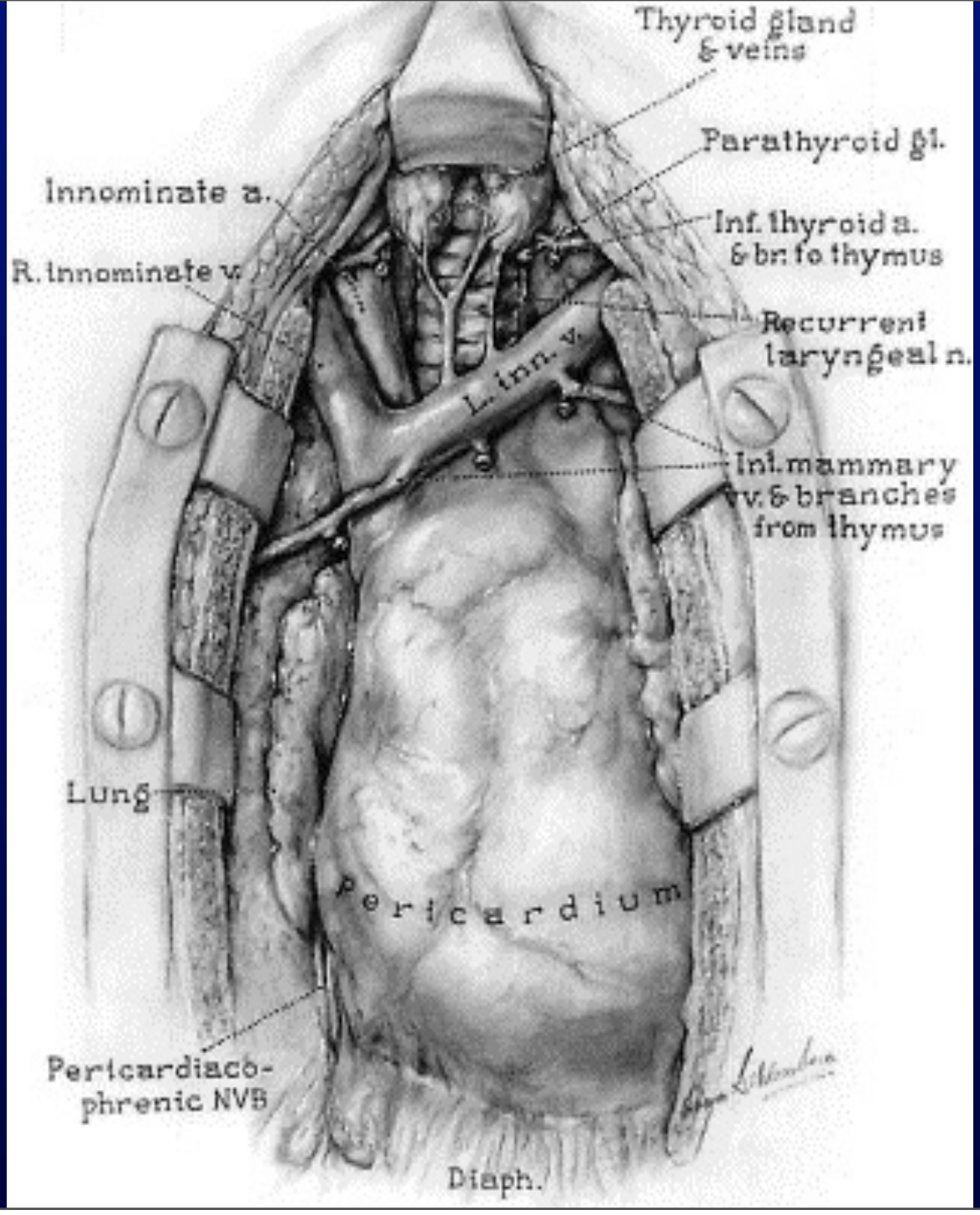
Thyroid gland
& veins
Parathyroid gl.
Innominate a.
Inf. thyroid a.
& br. to thymus
R. innominate v.
Recurrent
laryngeal n.
L. inn. v.
Int. mammary
v. & branches
from thymus
Lung
Pericardium
Pericardiaco-
phrenic NVB
Diaph.

Germ hücreli tümörler

Çoğunlukla selim karekterdeki germ hücreli tümörler genelde testis kaynaklıdır.

Primer olarak mediastinal bölgeden çıkan germ hücreli tümörlere % 1- 3 oranında rastlanılmaktadır.

Teratomlar kadın ve erkeklerde eşit oranda görülmekte ve her yaşta saptanabilmektedir.

Bütün gonadal germ hücreli tümörlerin çeşitli histolojik tipleri mediastende görülebilmektedir

GERM HÜCRELİ TÜMÖRLER

Seminomatöz tümörler
Non seminomatöz tümörler
- Embriyonal karsinom
- Koriyokarsinom
- Teratokarsinom
- Karışık (Mixed) tümörler

Terotoma
- Matür teratom
- İmmatür teratom

Malign hücreler içeren teratom
- Teratokarsinom
- Germ hücreli olmayan epitelyal tümörler
- Germ hücreli olmayan mezenkimal tümörler

LENFOMA

Mediastinal kitlelerinin % 10-14'ünü oluşturur ve ön mediastenin ikinci sıklıkta görülen patolojisidir.

Primer mediastinal lenfomalar genellikle 25 – 40 yaşları arsında genç erişkinlerde saptanır. Heriki cinste de eşit sıklıkta görülmektedir.

Göğüs ağrısı, öksürük, soluk darlığı, ateş, yorgunluk, kaşıntı, gece terlemesi, kilo kaybı sık rastlanan semptomlardır.

Radyolojik olarak ön mediasten yerleşimli ve bilateral hiler opasite şeklinde görülür.

ORTA MEDİASTEN

- Germ hücreli tm
- Gastrojenik kistler
- Bronkojenik kistler
- Perikardial kistler
- Kalp
- Özofageal kistler
- Ductus thoracicus kisti

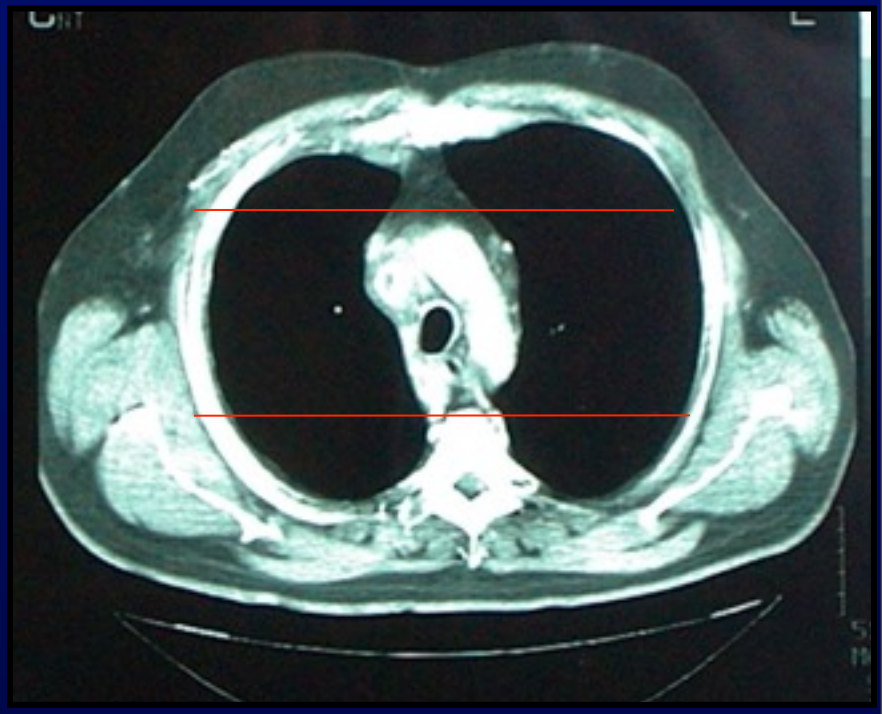

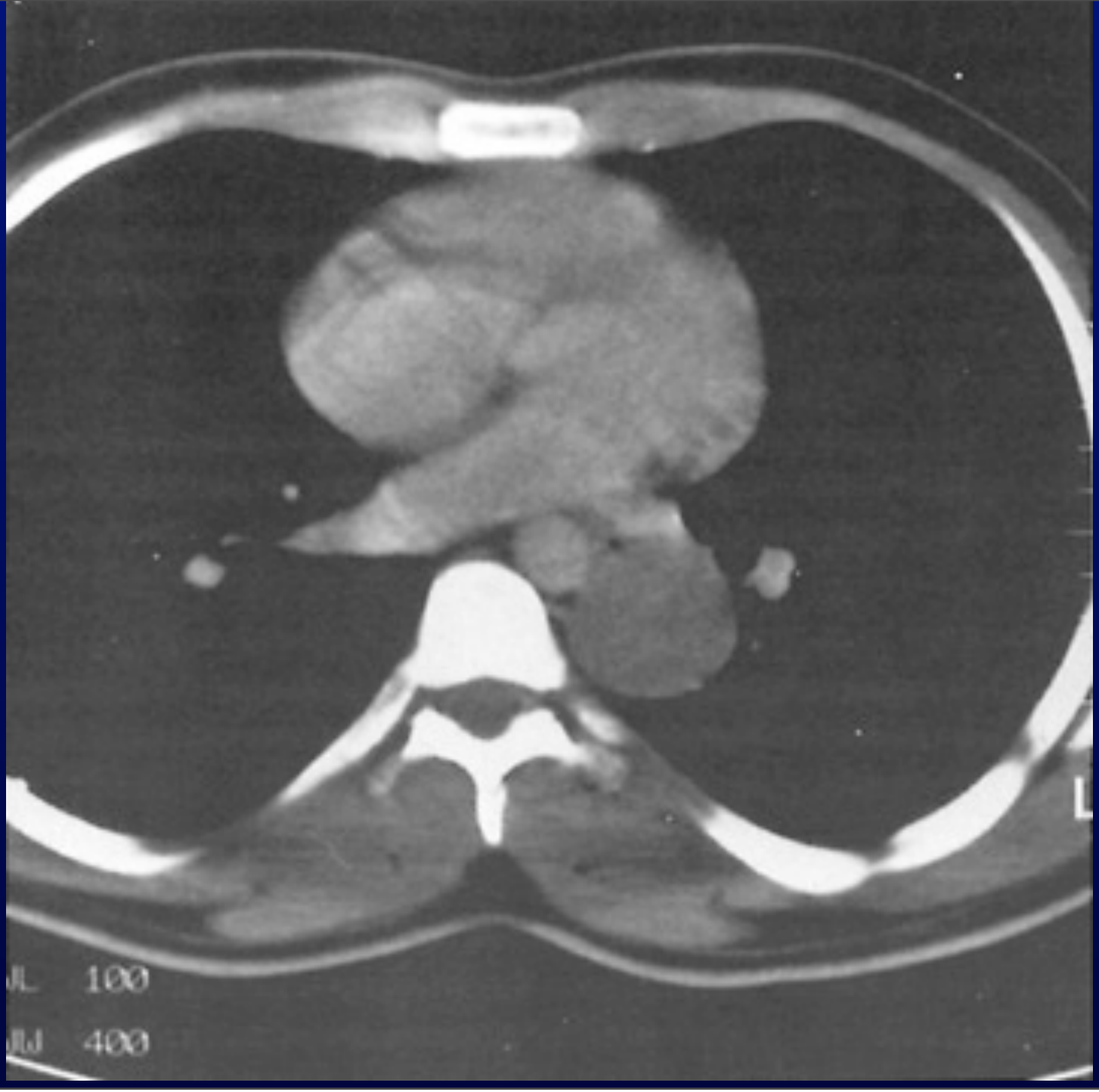
L
100
400

BPM: 78
A
L

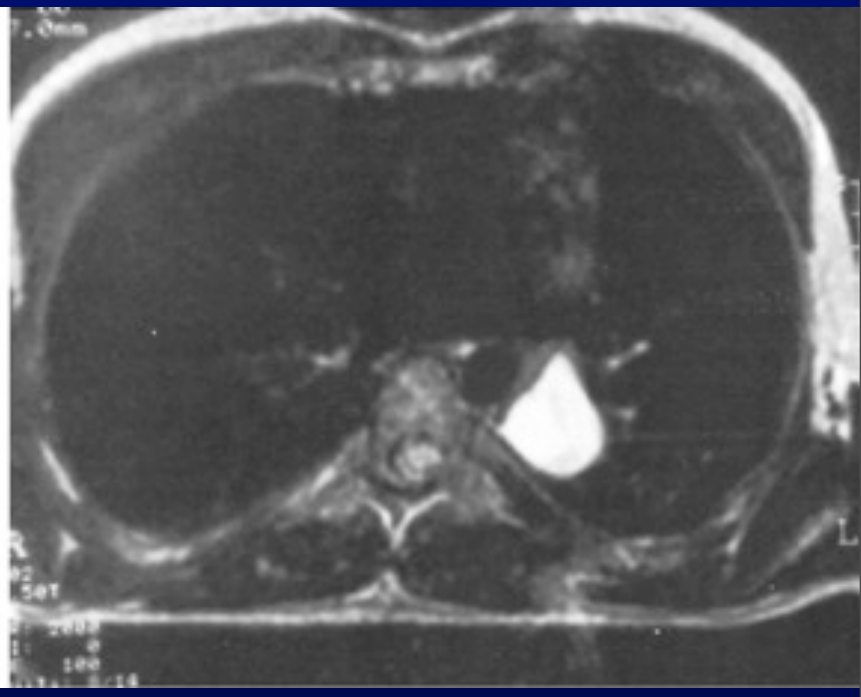
R
L

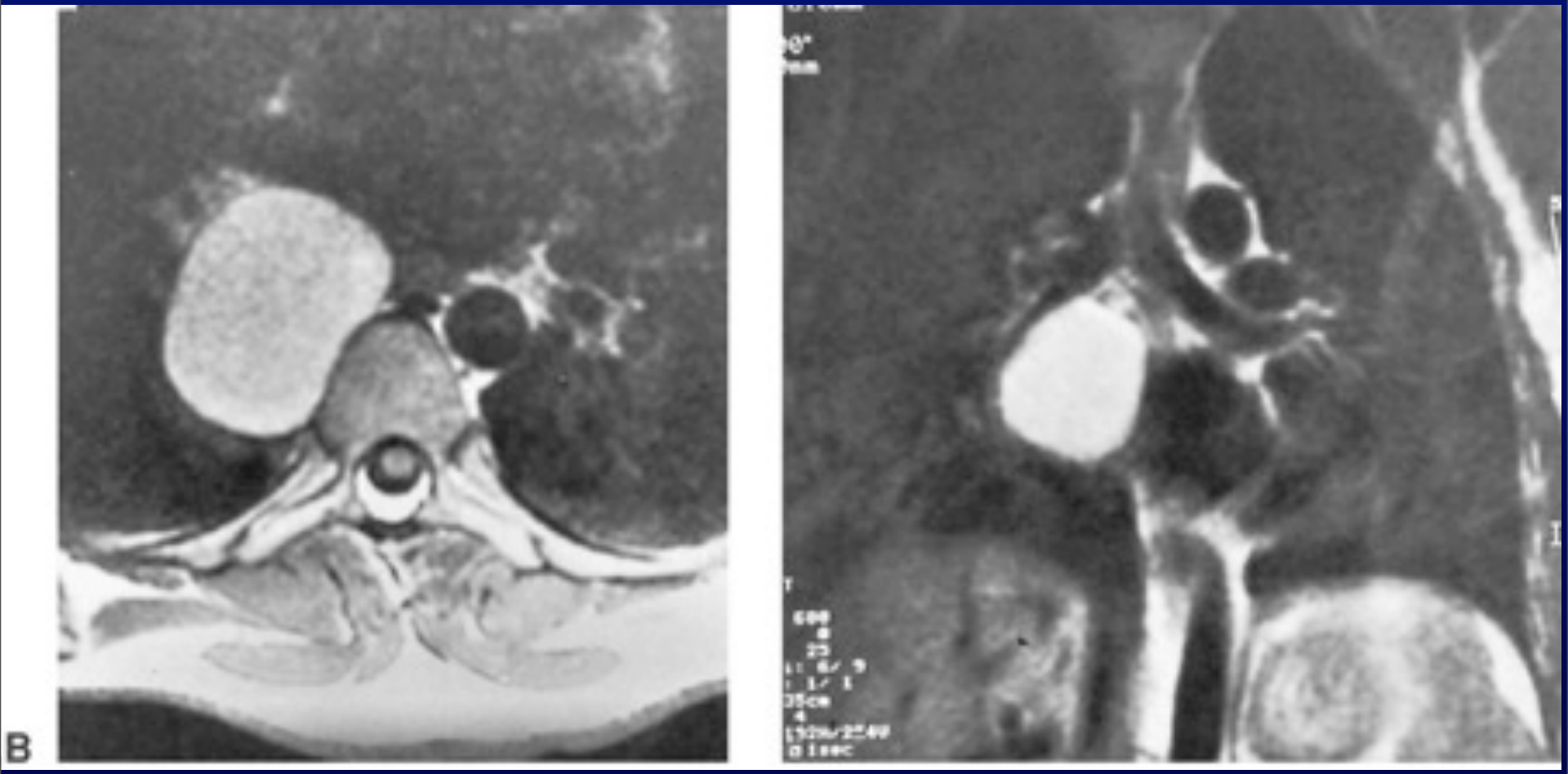
B

MEDİASTİNAL KİSTLER

- Primer mediastinal kitle lezyonlarının %20'sini oluştururlar.Göğüs grafisinde opak bir dansite ve BT'de su dansitesinde bir kitle olarak görülürler.
- PERİKARDİAL KİSTLER

  En sık kistlerdir.BT'de çok tipik gözükürler. Gözlem veya cerrahi eksizyon.
- BRONKOJENİK KİSTLER

  Genellikle karina veya ana bronş arkasına lokalizedir.Trekea ve bronşial yapılarla ilişkili olduğu için hava-sıvı seviyesi ve enfeksiyon riski!!Genellikle çocuklarda semptomatik.

  Rezeksiyon yapılmalıdır.

ENTERİK KİSTLER

Özofagusa komşu yerleşirler. Barsak mukozası içerirler. Aberran gastrik mukoza varsa bronş veya özofagusa perforasyon olabilir. Hemoptizi,hematemez,akciğer absesi gelişebilir.

Olguların %60'ına 1 yaş altında tanı konur.

Cerrahi rezeksiyon nadiren gerekebilir.

BENIGN TRAKEA TÜMÖRLERİ

Chondroma

Papilloma

Fibroma

Hemangioma

Granular Cell Tumor

Fibrous Histiocytoma

Glomus Tumor

Lipoma

Leiomyoma

Neurofibroma

Hamortoma

MALIGN PRİMER TRAKEA TÜMÖRLERİ

- **Skuamöz Hücreli Karsinom**(%50)

  Ensık posterior ve alt 1/3 yerleşimli,sigara ile ilişkili,rezeksiyon esnasındaki mediasten lenf nod durumu ve cerrahi sınırda tümör bulunması majör prognostik faktör.

- **Adenoid Kistik Karsinom**

  Bazı serilerde ensık. Sıklıkla üst 1/3 yerleşimli, cylindroma olarak da adlandırılmakta,yavaş büyür ve submukozal infiltrasyon yapar. Lokal rekürrens yapma eğilimindedir.

- **Karsinoid Tümör**

  3. ensık tip,tipik olanlar benign davranırlar, atipikler ise büyük malignensiye sahiptirler.

Özofagus Karsinomu

Özofagus Karsinomu:

- Tüm kanserlerin %1.5-2, GİS kanserlerinin ise %5-7 oluşturmaktadır.
- Skuamöz hc.(%95)
- Adenokarsinom (%5)
- Yerleşim yeri üst 1/3 (%20), orta1/3(%50), Alt 1/3(%30)
- Kadın/erkek oranı: 1/3
- Etyoloji: Akalazya, hiatal herni, reflü özofajit, Barrett özofajit, alkol ve tütün kullanımı, Tylosis, aflatoksinler.
- Disfaji, kilo kaybı, halsizlik.

ARKA MEDİASTEN

– Nörojenik tm

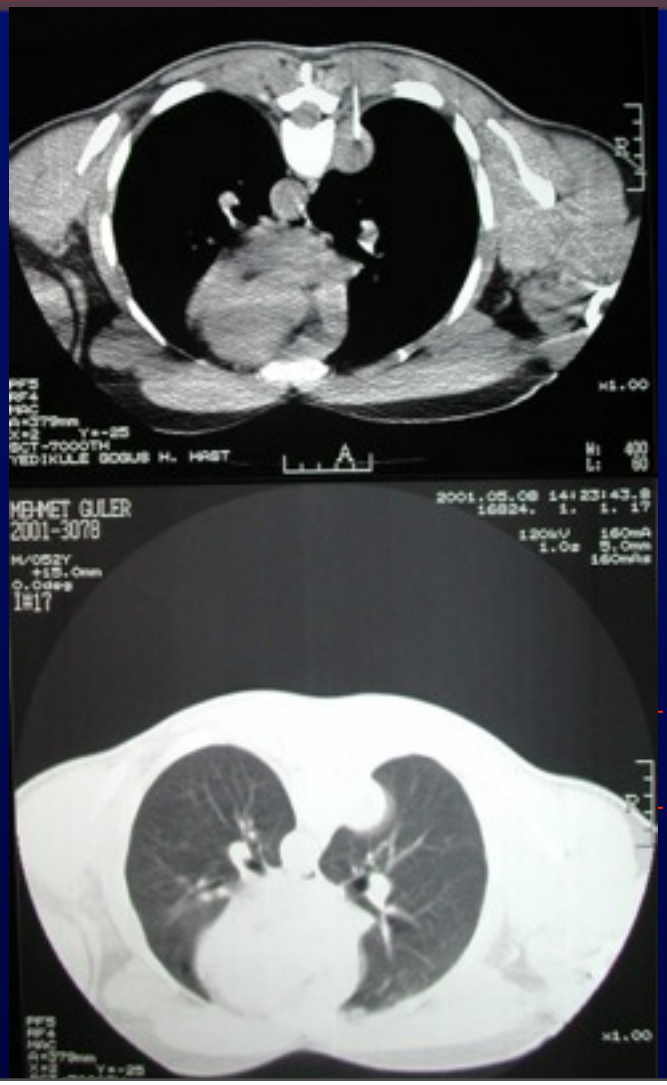

NÖROJENİK TÜMÖRLER

Nörojenik tümörler, tüm primer mediastinal tümörler arasında %10-34 oranında görülmektedir. Bu tümörler orjinlerini periferik sinir kılıfı, sempatik ganglionlar ve paraganglial hücreler olmak üzere üç farklı dokudan alırlar

Erişkinlerde nörojenik tümörlerin büyük çoğunluğu periferik sinir kılıfı kökenli tümörlerdir ve bu tümörler %98 oranında selimdir

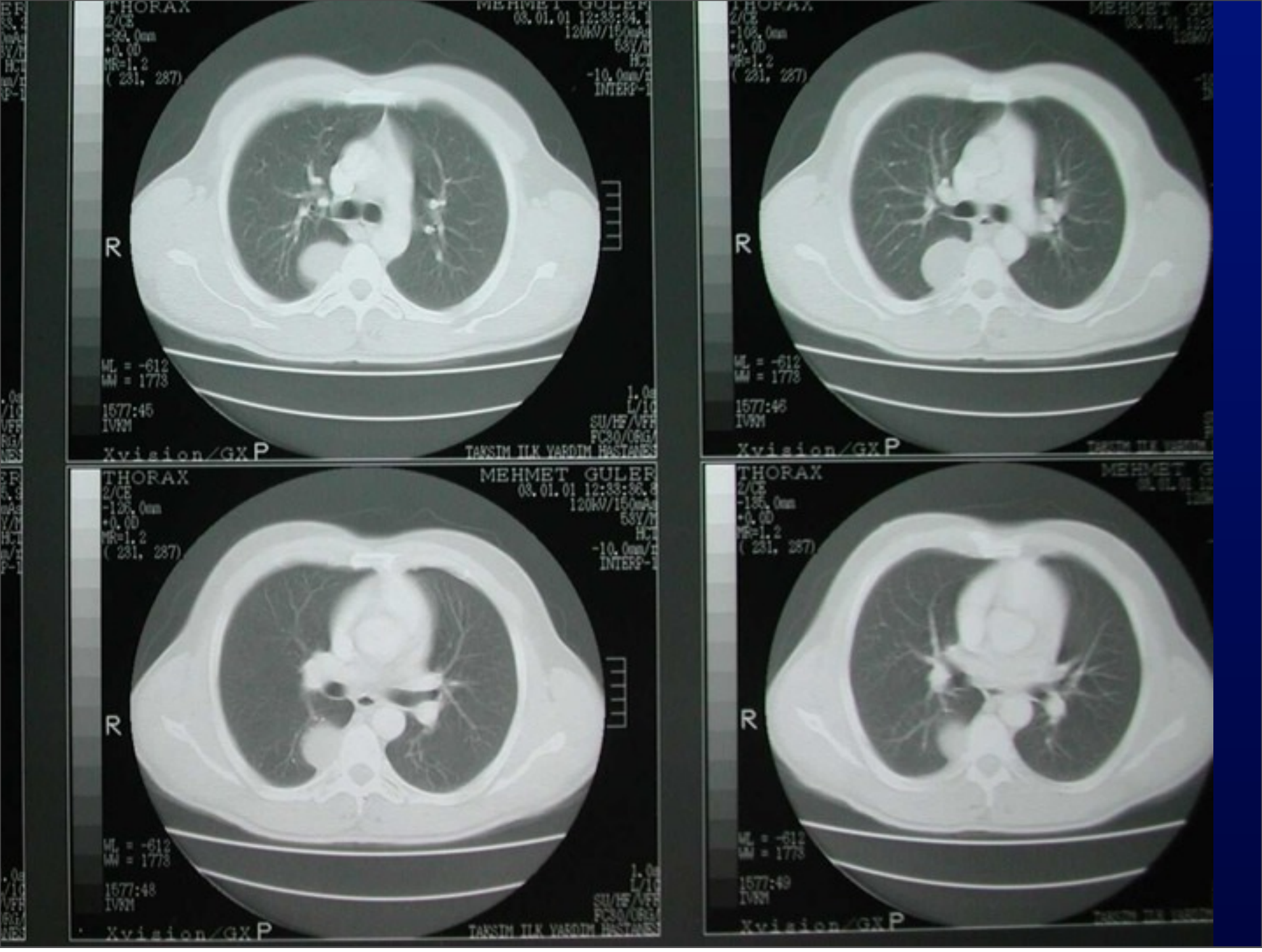
THORAX
MEHMET GULER
R
Xvision/GX P
THORAX
R
Xvision/GX P
THORAX
MEHMET GULER
R
Xvision/GX P
THORAX
R
Xvision/GX P

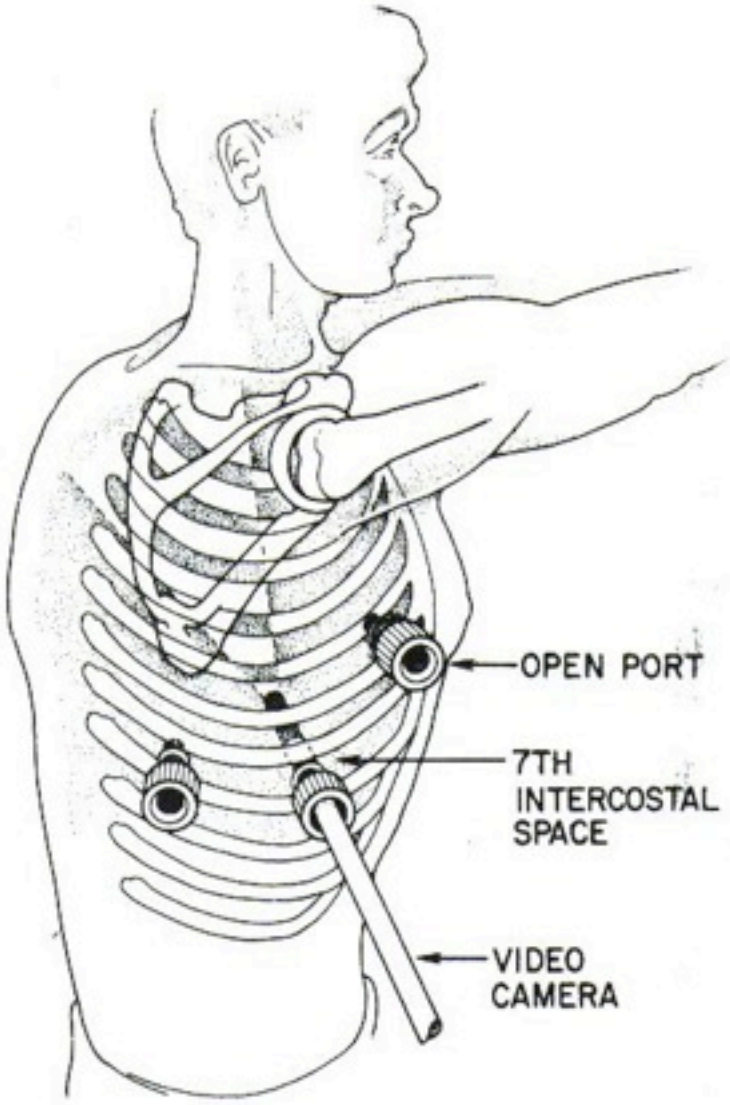
OPEN PORT
7TH
INTERCOSTAL
SPACE
VIDEO
CAMERA

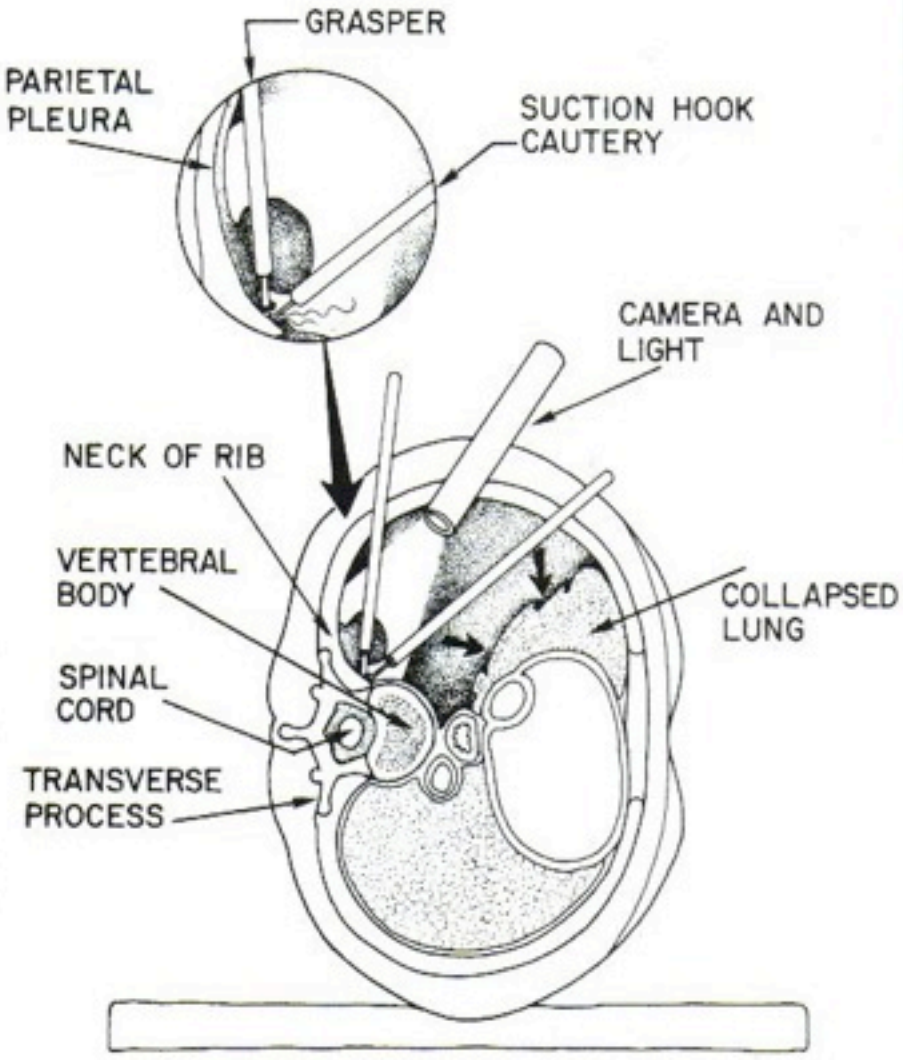
GRASPER
PARIETAL
PLEURA
SUCTION HOOK
CAUTERY
CAMERA AND
LIGHT
NECK OF RIB
VERTEBRAL
BODY
COLLAPSED
LUNG
SPINAL
CORD
TRANSVERSE
PROCESS

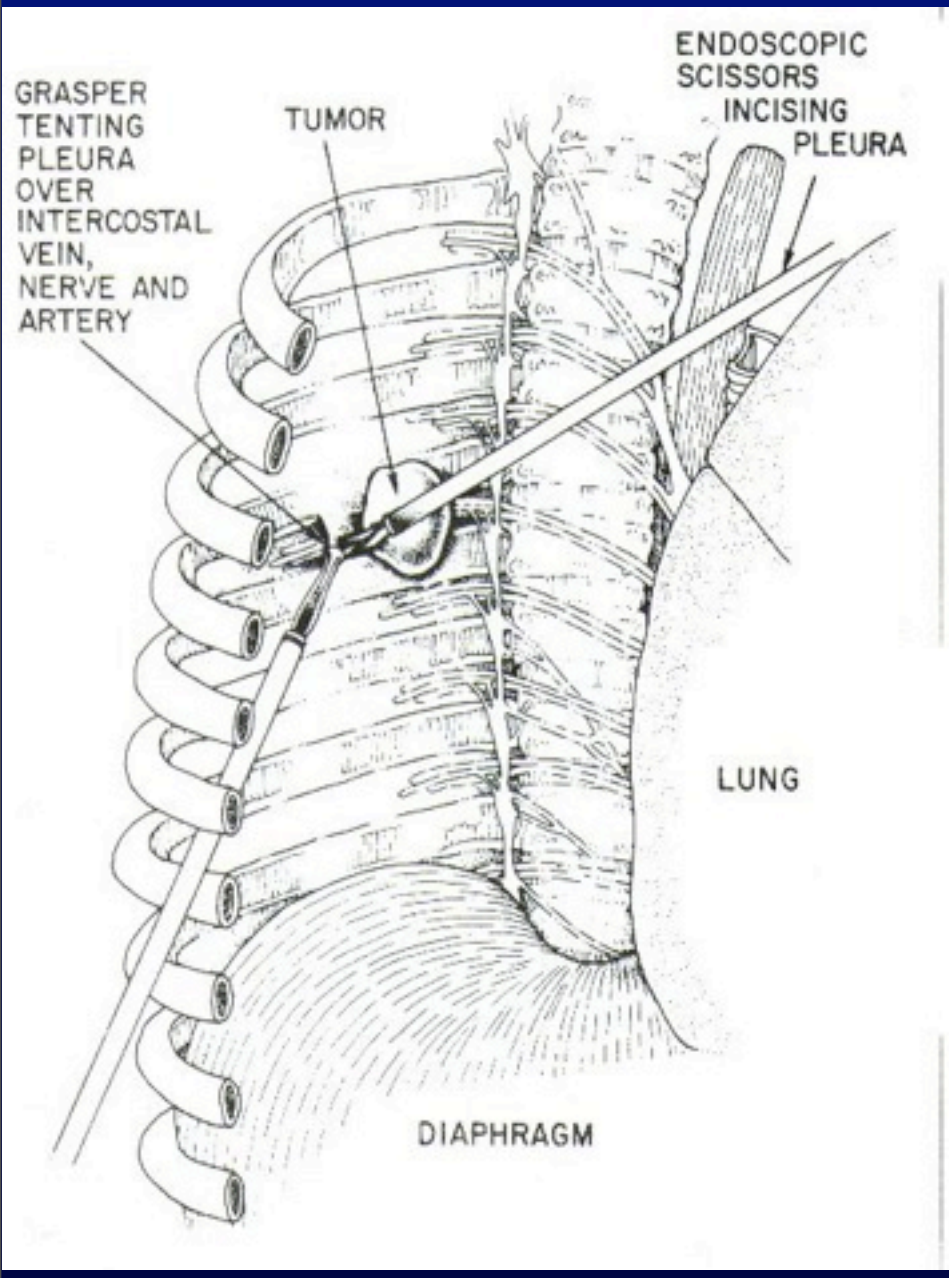
GRASPER
TENTING
PLEURA
OVER
INTERCOSTAL
VEIN,
NERVE AND
ARTERY
TUMOR
ENDOSCOPIC
SCISSORS
INCISING
PLEURA
LUNG
DIAPHRAGM

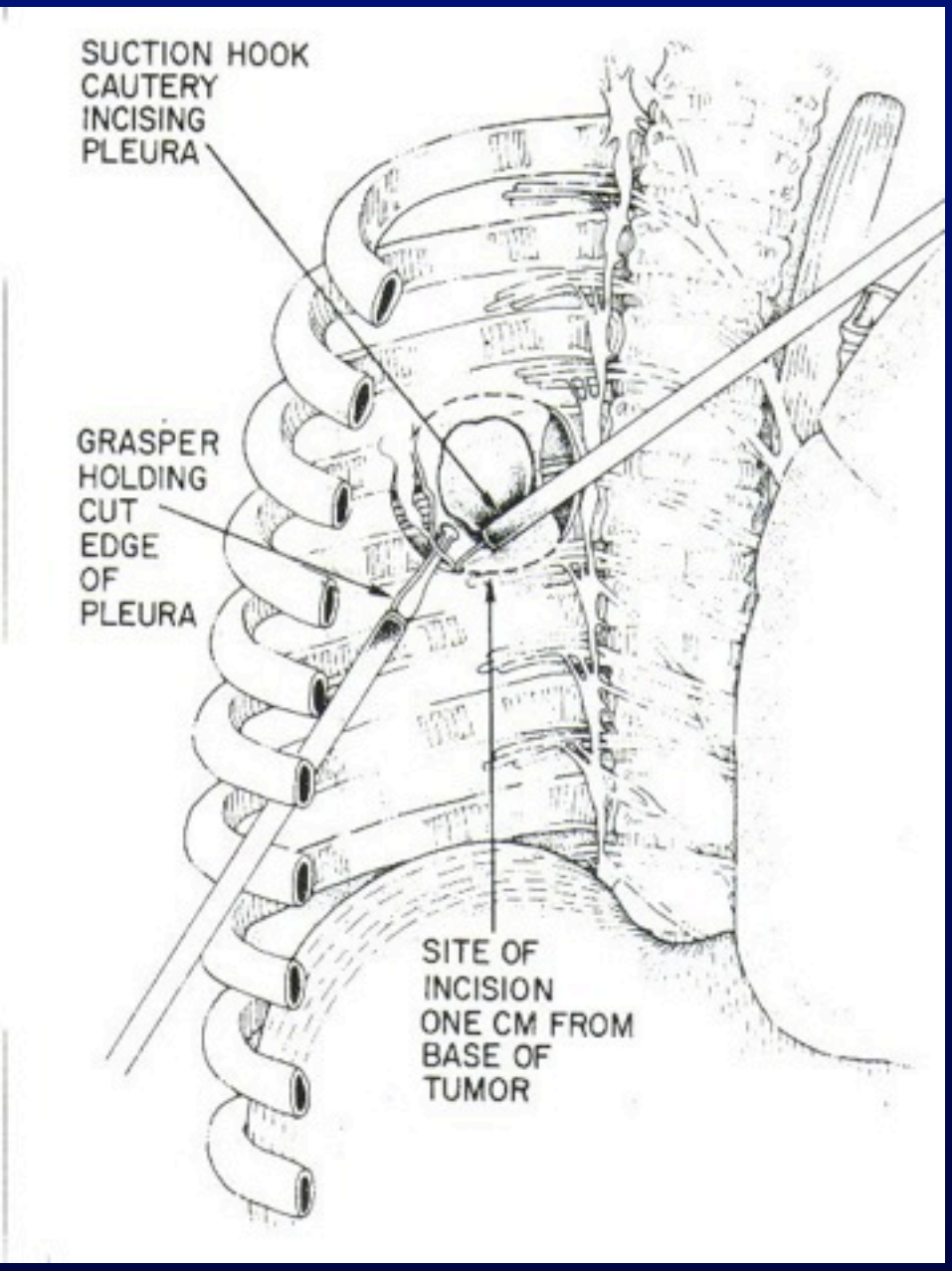
SUCTION HOOK
CAUTERY
INCISING
PLEURA
GRASPER
HOLDING
CUT
EDGE
OF
PLEURA
SITE OF
INCISION
ONE CM FROM
BASE OF
TUMOR

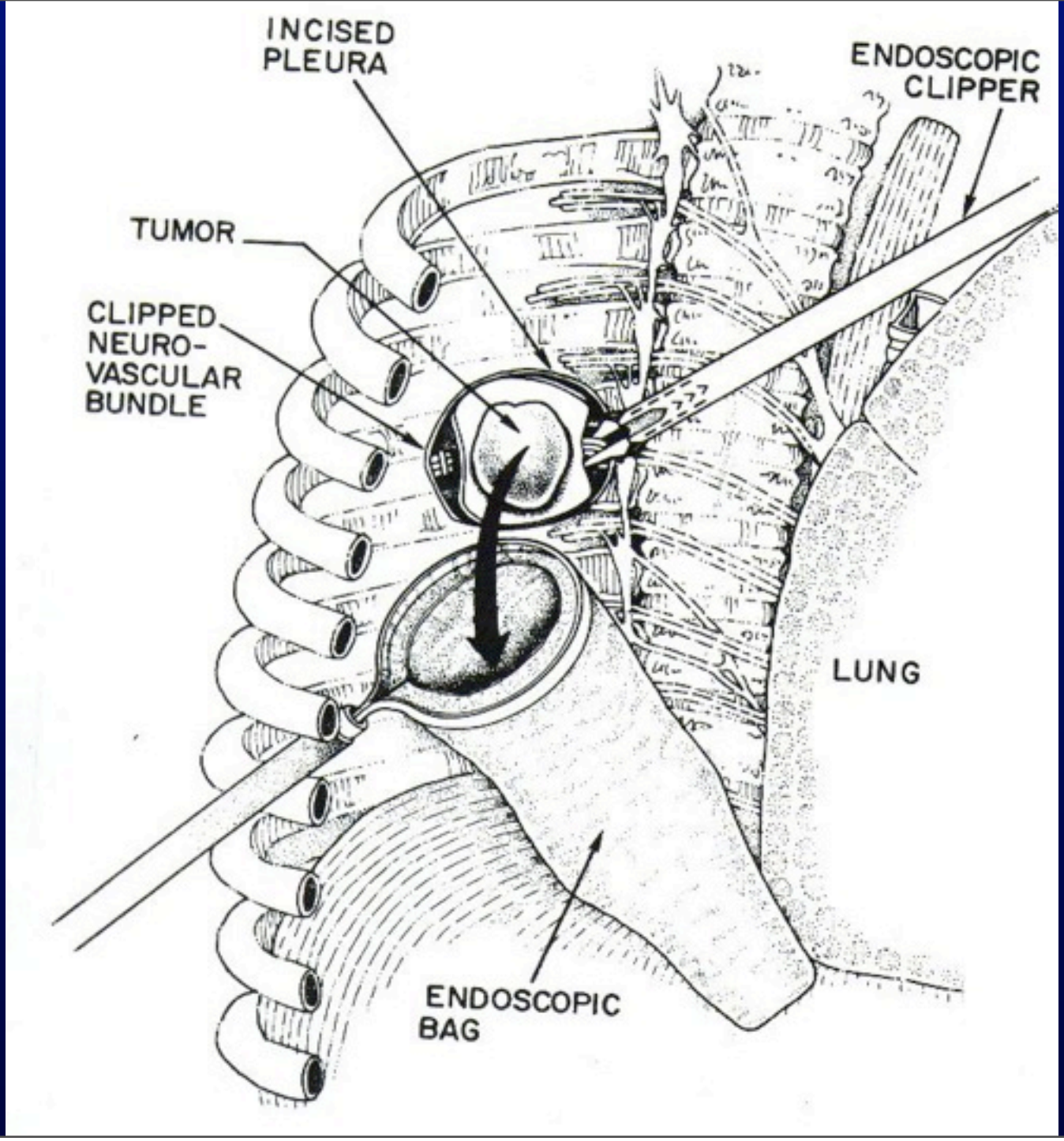
INCISED
PLEURA
ENDOSCOPIC
CLIPPER
TUMOR
CLIPPED
NEURO-
VASCULAR
BUNDLE
LUNG
ENDOSCOPIC
BAG