TRAKEA CERRAHİSİNDE TEMEL PRENSİPLER

İ.Ü. CERRAHPAŞA TIP FAKÜLTESİ
GÖĞÜS CERRAHİSİ ANABİLİM DALI
Dr Ahmet DEMİRKAYA

- C6-T4 arasında uzanan trakea infrakrokoid seviyeden karinaya kadar ortalama 11.8 cm (10-13) uzunluğundadır.
- 18-22 kıkırdak halkası içerir(1 cm 2 halka)
- Erişkinde iç çapı 1.8 cm,lateral çapı ise 2.3 cm’dir.
- Trakeanın kanlanması segmentaldir ve özefagusla paylaşır.
- Arterler lateral olarak önde trakea, arkada özefagusa yaklaşırlar.

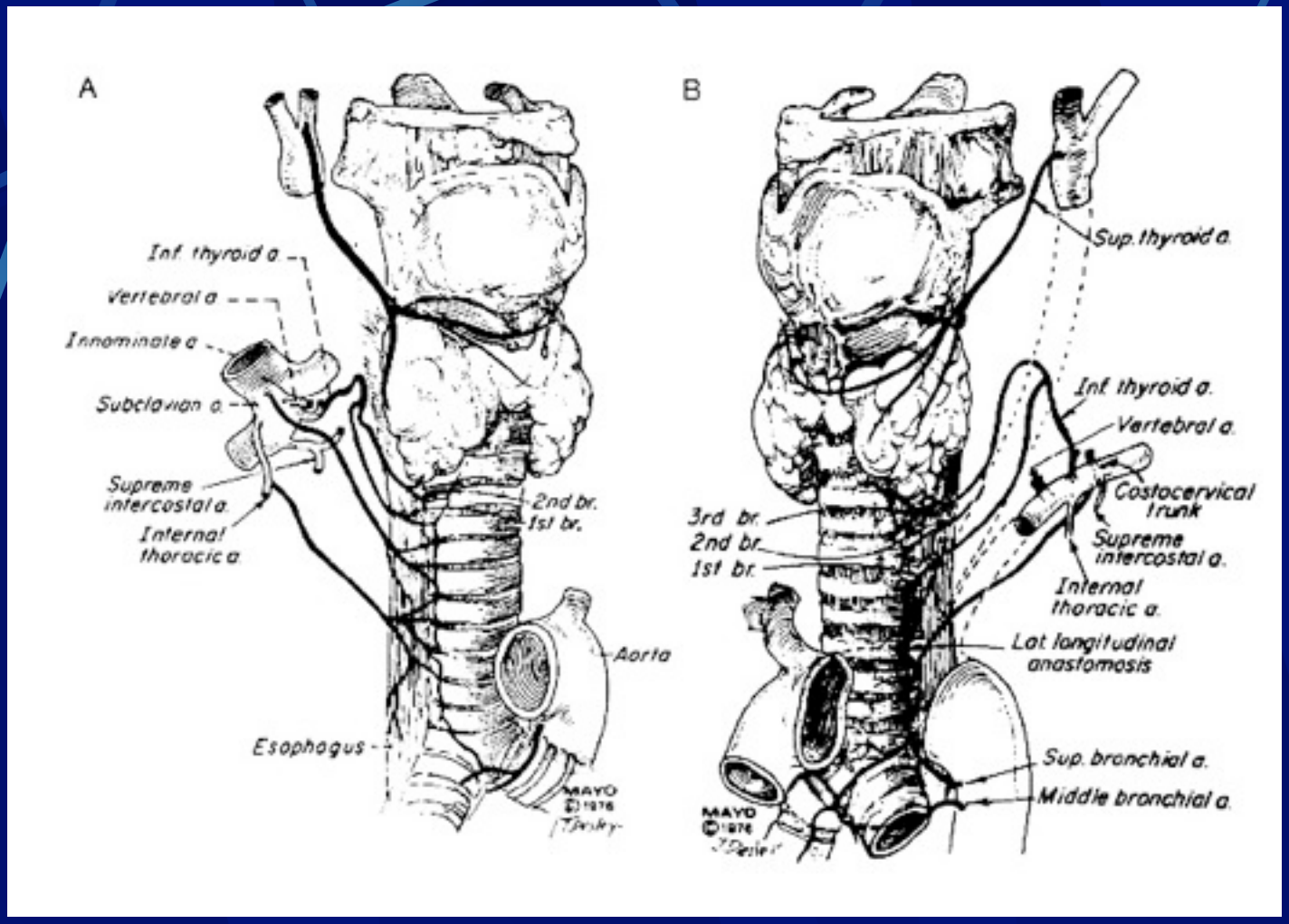
A
Inf. thyroid a.
Vertebral a.
Innominate a.
Subclavian a.
Supreme intercostal a.
Internal thoracic a.
2nd br.
1st br.
Aorta
Esophagus
MAYO
B
Sup. thyroid a.
Inf. thyroid a.
Vertebral a.
Costocervical trunk
Supreme intercostal a.
Internal thoracic a.
Lat longitudinal anastomosis
3rd br.
2nd br.
1st br.
Sup. bronchial a.
Middle bronchial a.
MAYO

BENING TRAKEAL TÜMÖRLER

- Chondroma
- Papilloma
- Fibroma
- Hemangioma
- Granular Cell Tumor
- Fibrous Histiocytoma
- Glomus Tumor
- Lipoma
- Leiomyoma
- Neurofibroma
- Hamortoma

MALIGN PRİMER TRAKEAL TÜMÖRLER

- **SQUAMOUS CELL CARSİNOMA**(%50)

  Ensık posterior ve alt 1/3 yerleşimli,sigara ile ilişkili,rezeksiyon esnasındaki mediasten lenf nod durumu ve cerrahi sınırda tümör bulunması majör prognostik faktör.

- **ADAENOID CYSTIC CARSINOMA**

  Bazı serilerde ensık. Sıklıkla üst 1/3 yerleşimli, cylindroma olarak da adlandırılmakta,yavaş büyür ve submukozal infiltrasyon yapar. Lokal rekürrens yapma eğilimindedir.

- **CARSINOID TUMOR**

  3. Ensık tip,tipik olanlar benign davranırlar, atipikler ise büyük malignensiye sahiptirler.

- **ADENOCARSINOMA**(%10)

  Regional lenf nodları ve mediastene direkt yayıldıkları için uzun dönem sonuçları iyi değildir. Teknik olarak çıkartılması mümkün ise primer rezeksiyon uygundur.
- **SMALL CELL CARSINOMA**

  Nadirdir, prognozları çok kötüdür. Kemoterapi + radyoterapi uygun tedavi.
- **MUCOEPİDERMOİD,CHONDROSARCOMA,FİBRO SARCOMA,LEIOMYOSARCOMA,LYMPHOMA,**

TRAKEANIN REKOSTRÜKSİYON METODLARI

- Trakeal tümörlerin az rastlanır olması, (tüm malignensiler içinde %0.03,respratuar siastem de ise %0.2) rekonstrüksiyon zorluğu, prostetik uyumsuzluklar trakeal cerrahinin gelişimini yavaşlatmış fakat son dönem post entübasyon bening lezyonlardaki vaka artışı gelişimsel çalışmayı arttırmıştır.
- Trakeanın uç-uca anostomozu rekonstrüksiyon için en ideal metottur.
- Belsey 1950 de 2 cm (4 halka) çıkarılabiliniceğini ifade etmiştir.
- Trakeal defekt fasya,dari,perikardium, diğer dokular ve yabancı maddeler kullanarak lateral eksizyon mümkün olduğunca denenmiştir.

PROSTETİK DEĞİŞİM

- Cam veya metalden yapılan tüpler,paslanmaz çelik,plastik tüpler,Dacron karışımı teflon, marlex meshleri ve polietrafloroetilen vb materyeller kullanılmıştır.
- Protezlerin amacı hava yolu devamlılığı ve bağlandığı doku ile kaynaşarak epitelin doku örtümü ile epitelizasyonu sağlamaktı.
- Anostomoz hattında granülasyon dokularının oluşması, striktür, epitelizasyonun sağlanamaması ve protezin reddine neden olan sepsis ve ana damarlara fistülizasyonu nendeniyle protezin kullanımını kısıtlamışlardır.

MOBİLİZASYON

- Grillo ve Mulliken servikomediastinal yaklaşımla 1000-1200 g gerilmeyle, boyun 15-35 derece fleksiyonda yaklaşık 4.5 cm rezeksiyonun mümkün olduğunu bildirmişlerdir.
- Sağ hiler mobilizasyon ile rezeksiyon 1.4 cm daha uzatılabilmektedir.
- Büyük derecelerdeki fleksiyonda daha uzun rezeksiyona izin verir.Suprahyoid laringeal serbestleştirme (Montgomery 1974) 1-1.5 cm arası rezeksiyonun uzatılmasını sağladığını açıklamıştır.

MOBİLİZASYON

- Trakeanın alt yarısına yaklaşımda ise,

  1-Sağ hilus serbestleştirilmesi (3 cm)

  2-Pulmoner damarların perikardiyal yapışma yerlerinden ayrılması (0.9 cm)

  3-Sol ana bronşun transplantasyonu(arcus aorta lokalizasyonunda sol ana bronşun bronkus intermedius'a transplantasyonu).(2.7 cm)
- Servikal fleksiyonun kullanımı hiler ve perikardial serbestleştirme ile birlikte olduğu zaman transtorasik yaklaşımla 5-6 cm' lik rezeksiyona imkan vermektedir.

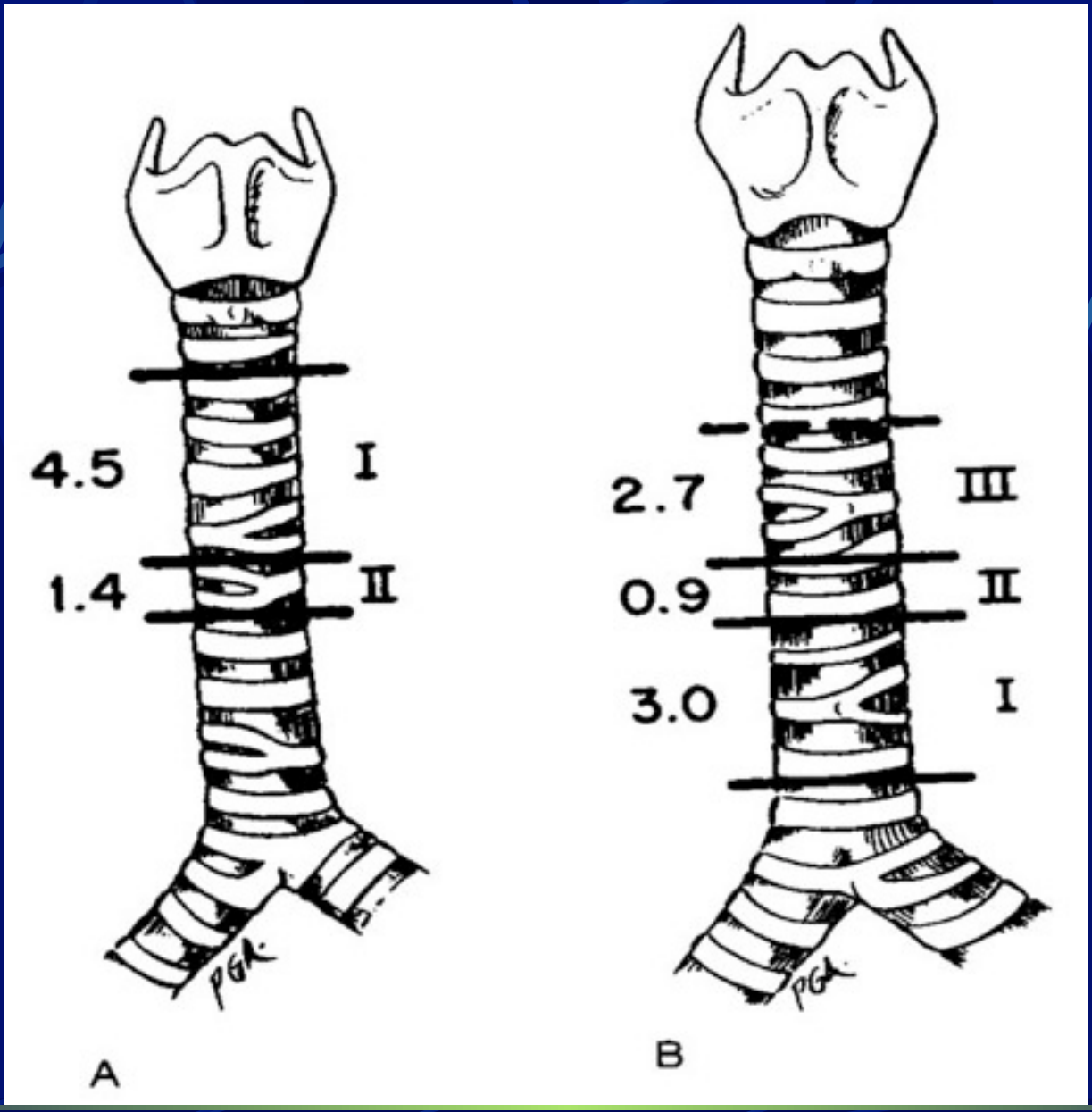
4.5
I
1.4
II
A
2.7
III
0.9
II
3.0
I
B

CERRAHİ YAKLAŞIM

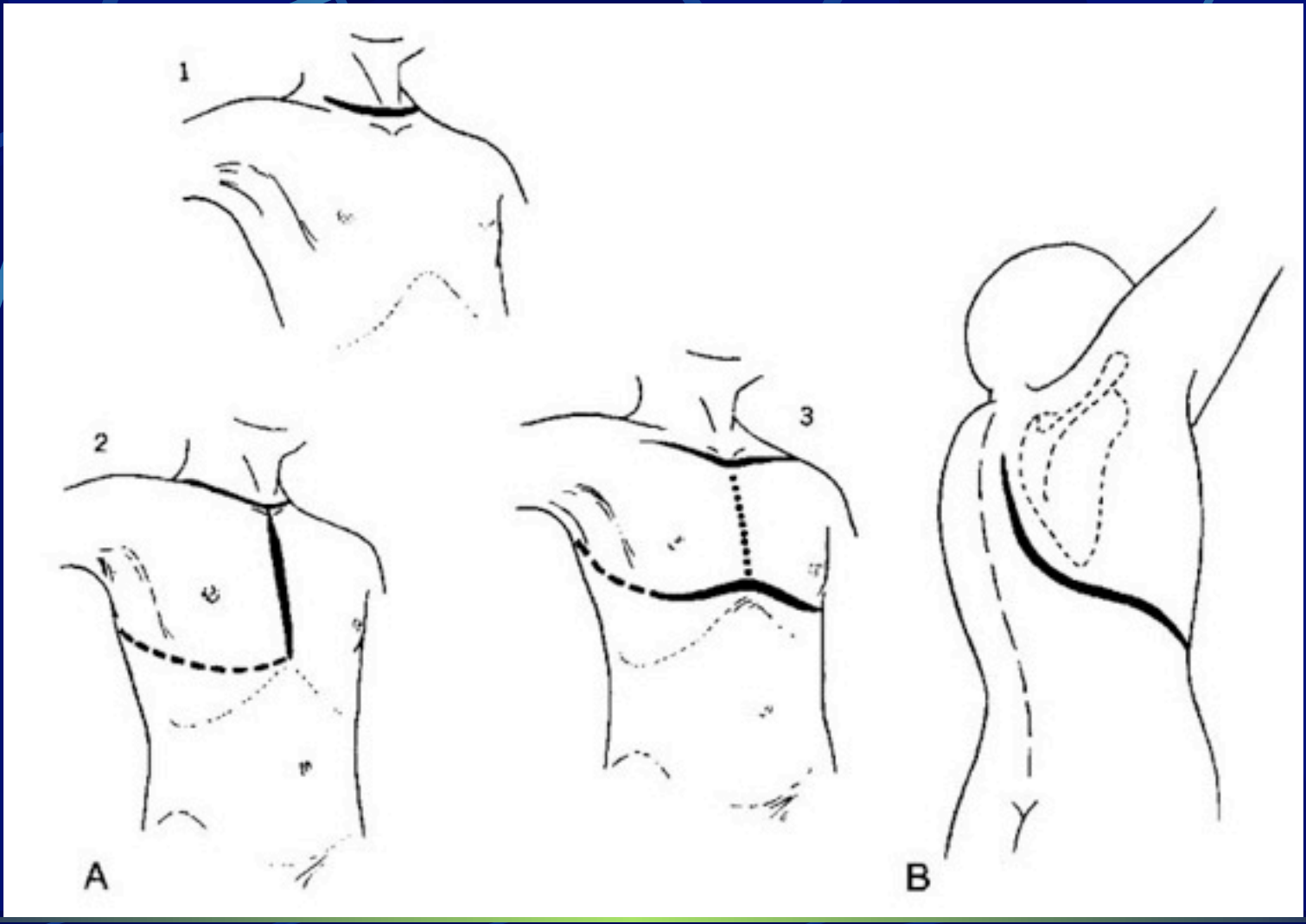

ÜST TRAKEALREKONSTRÜKSİYON

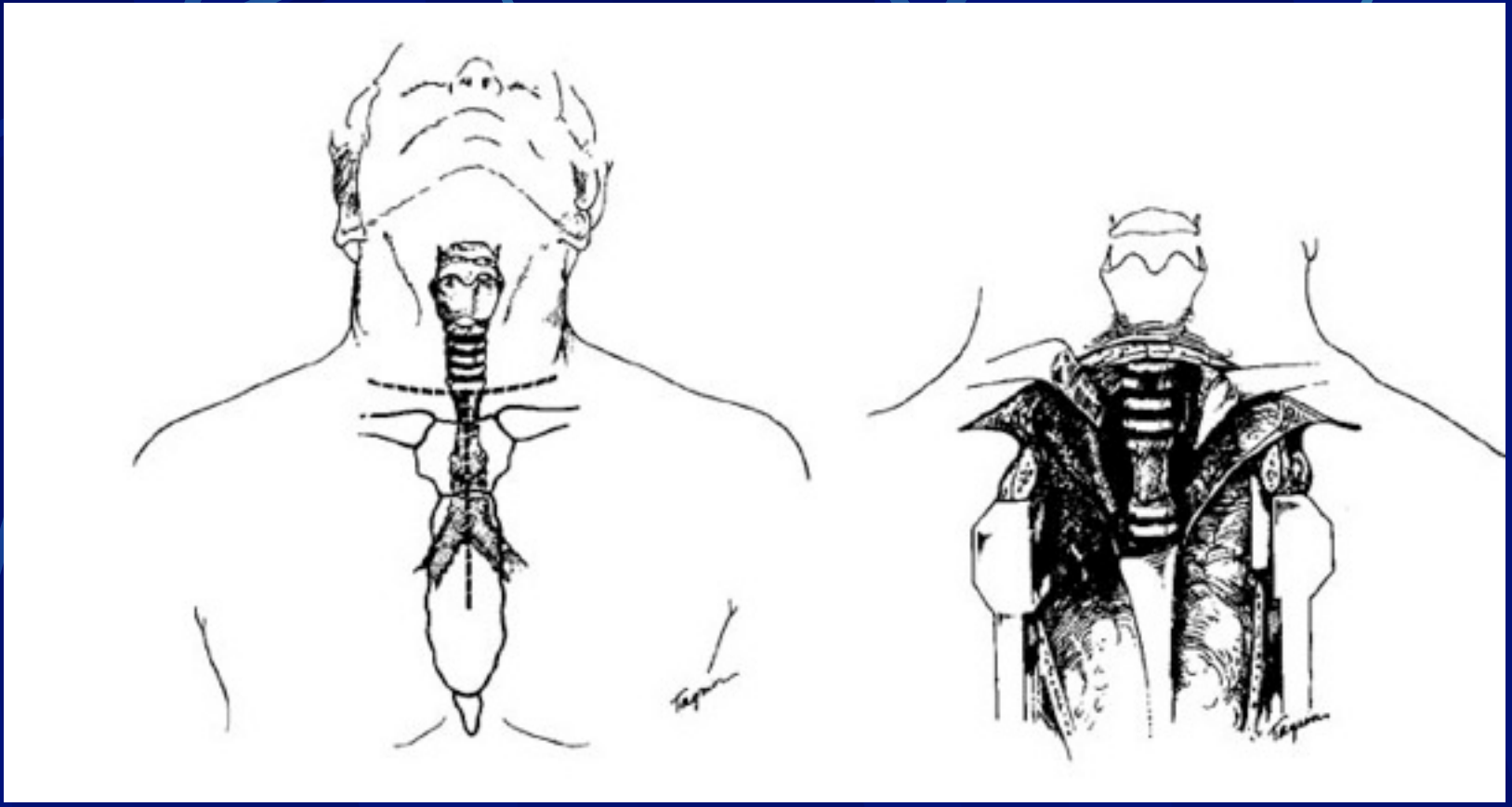

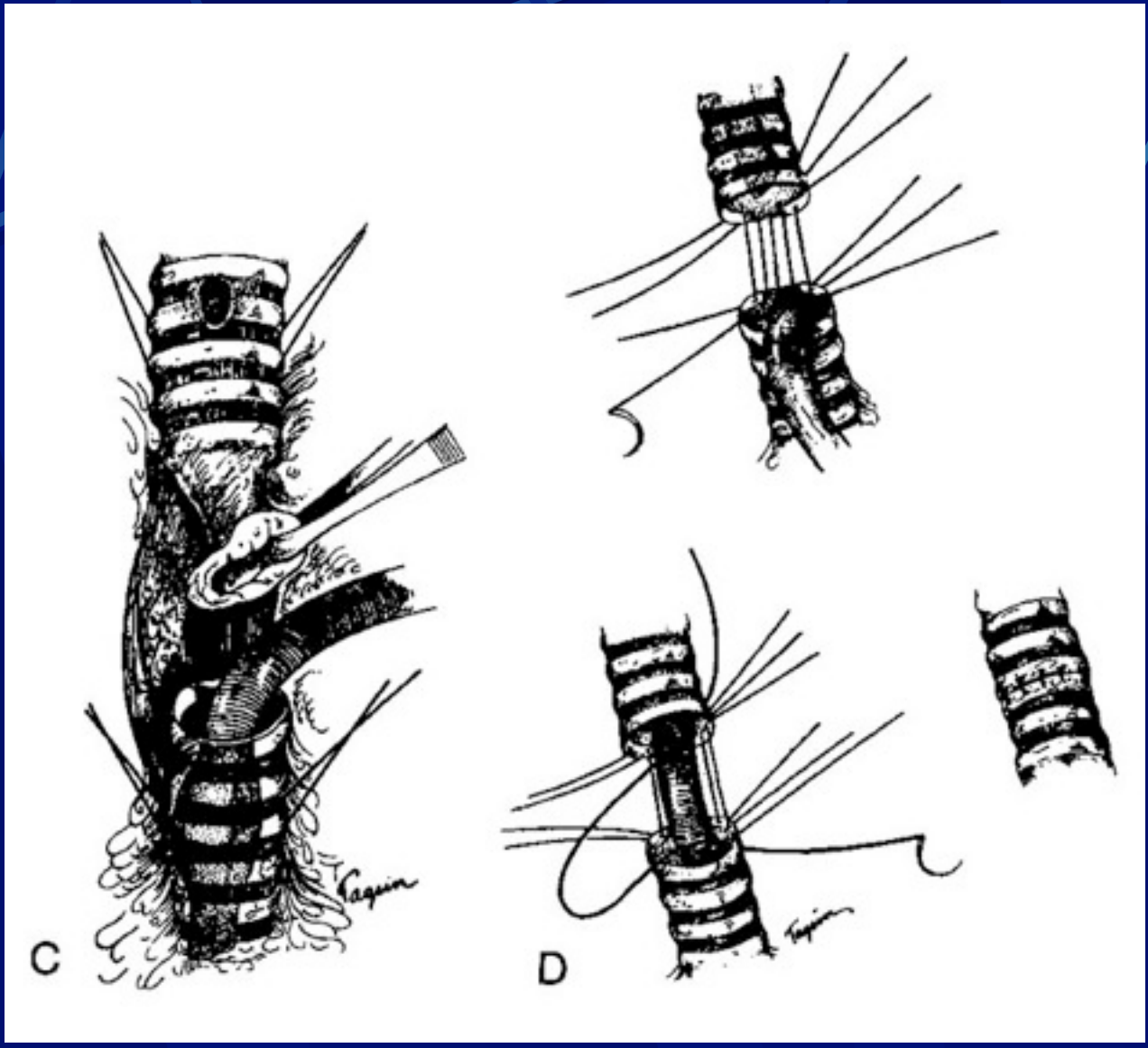
C
D

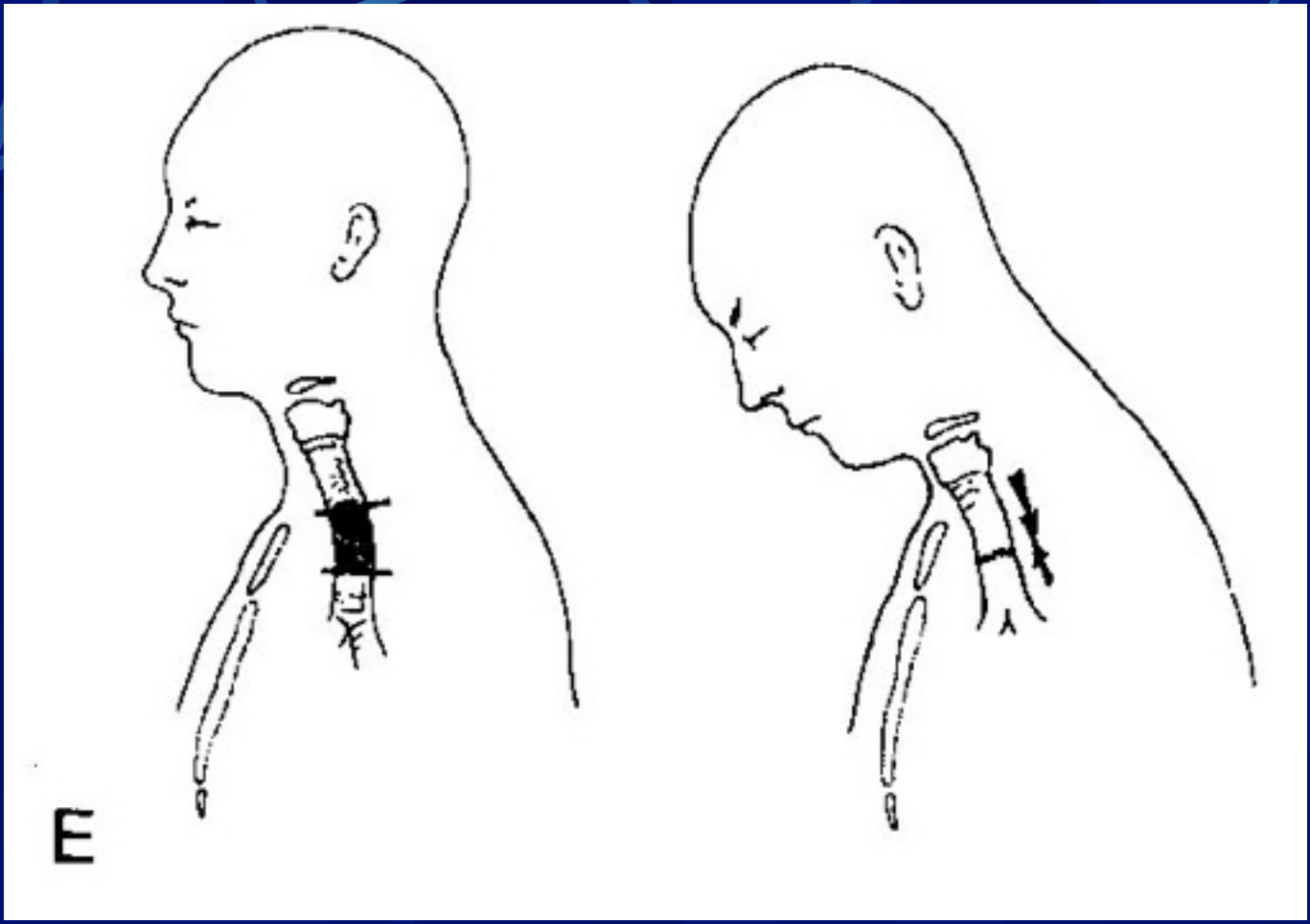
E

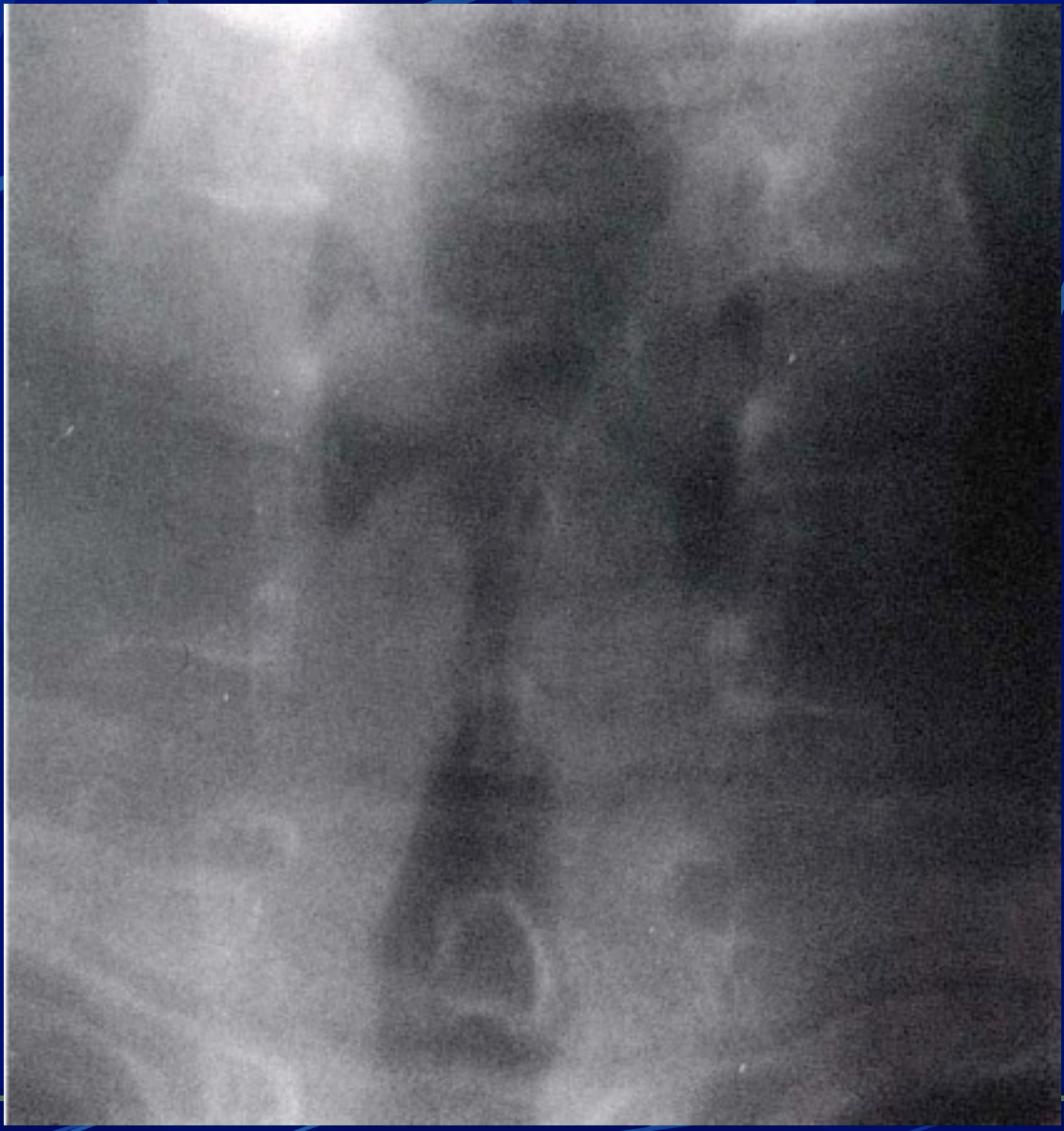

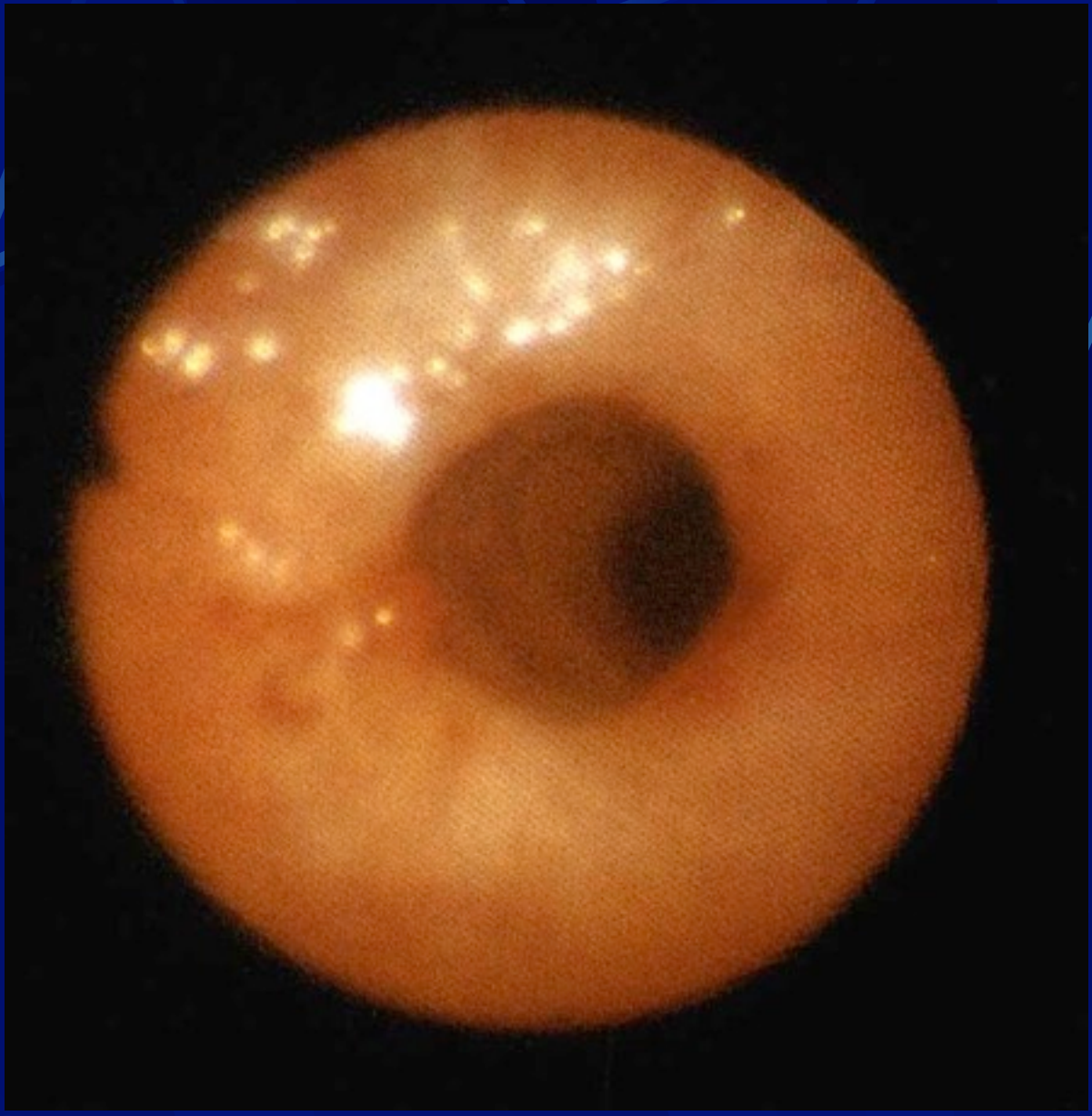

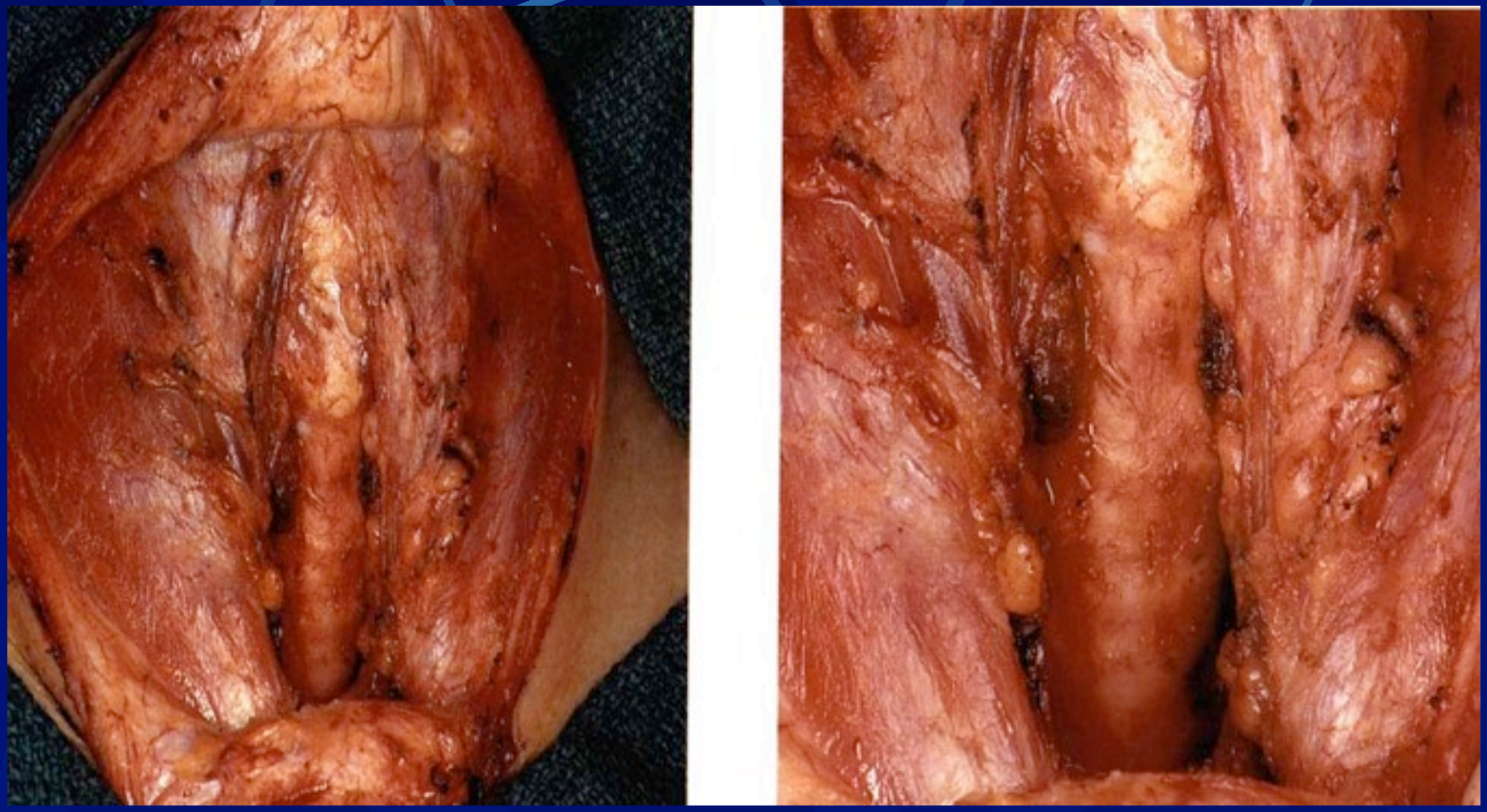

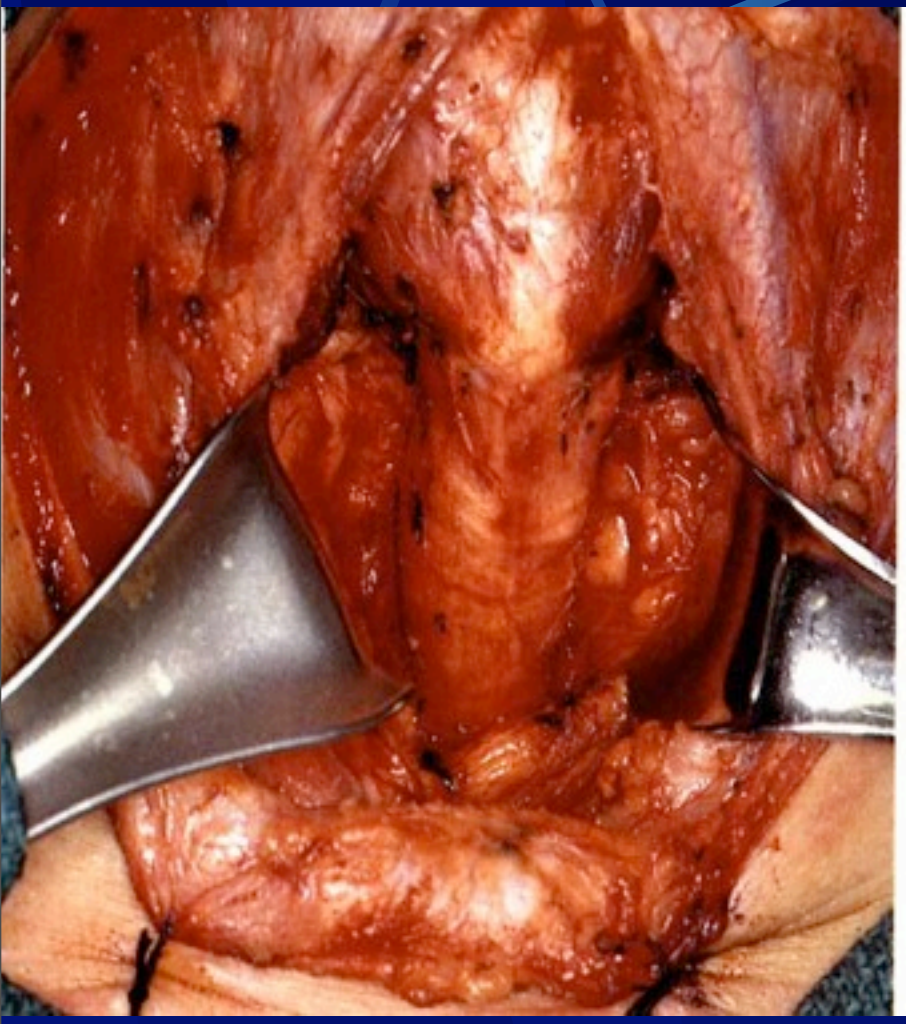



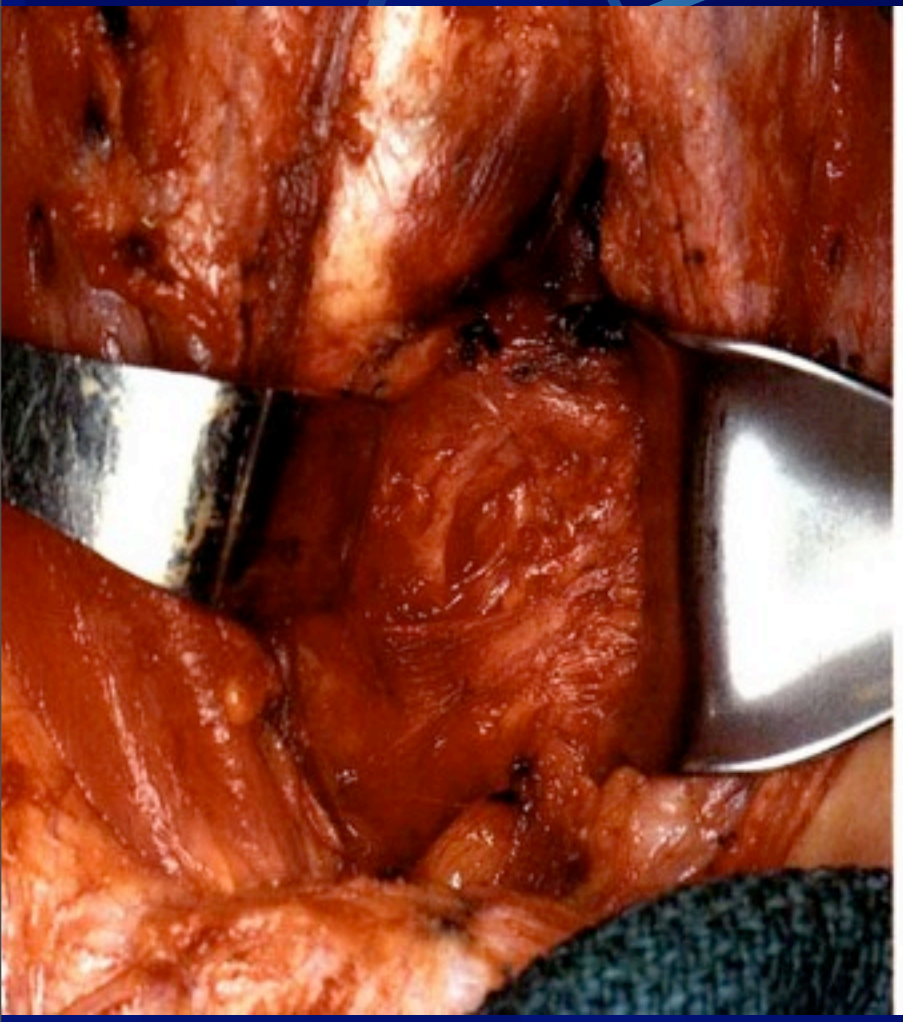

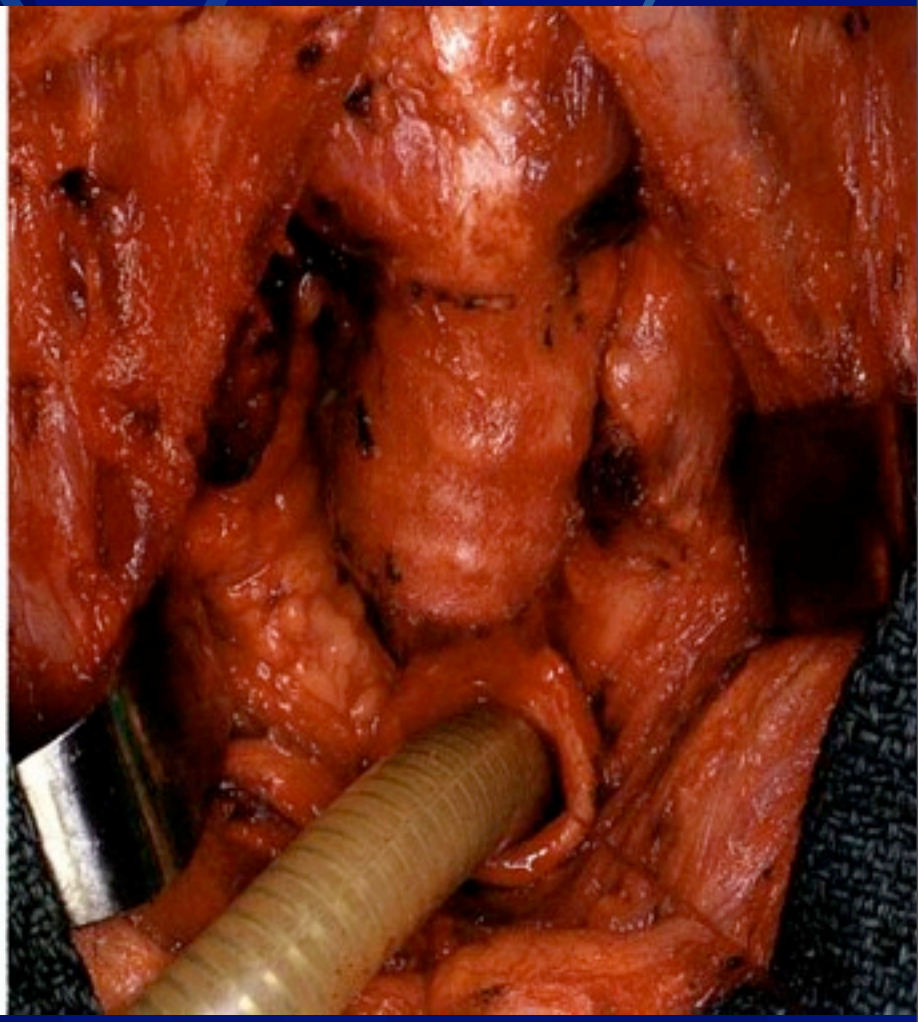

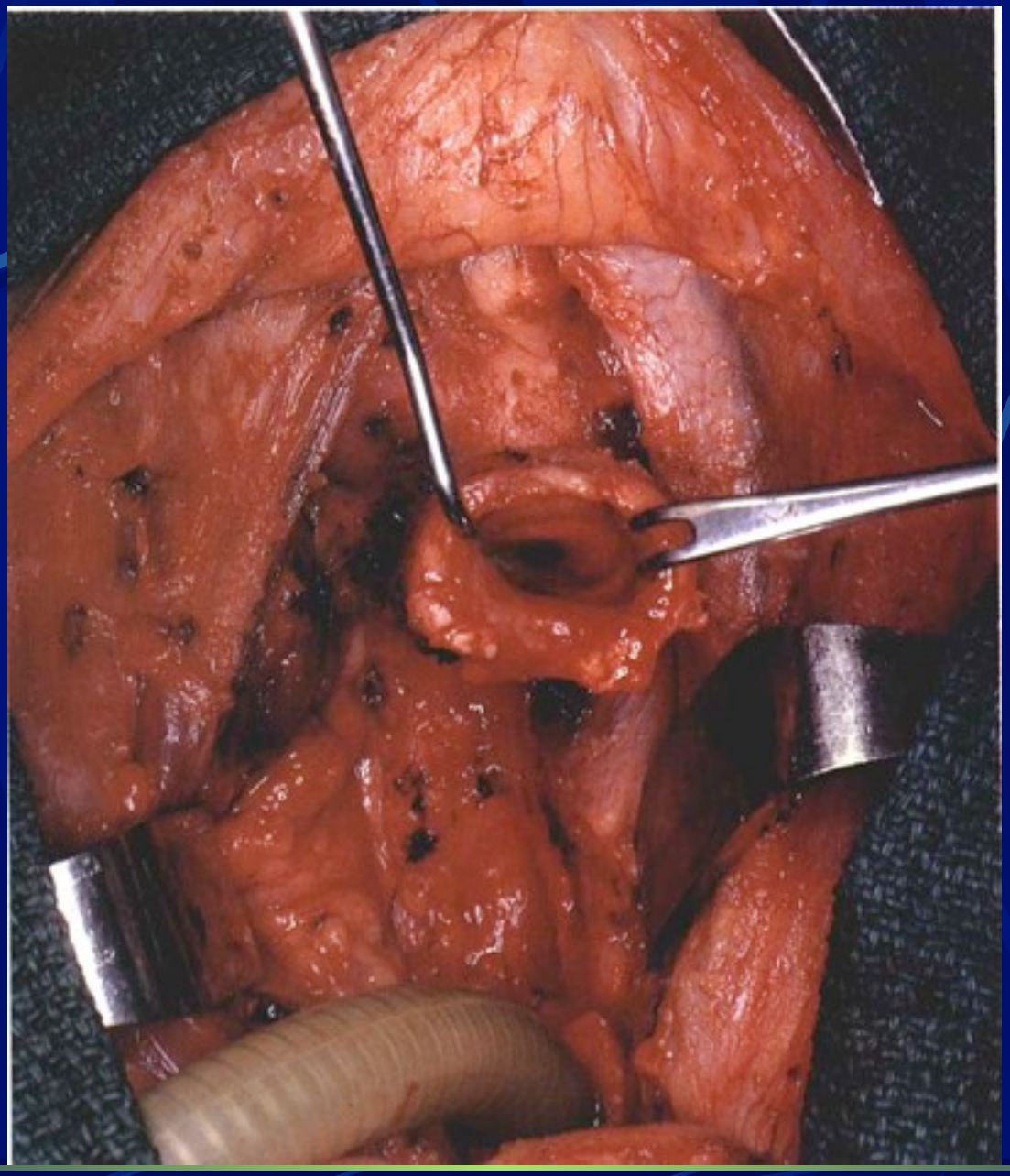

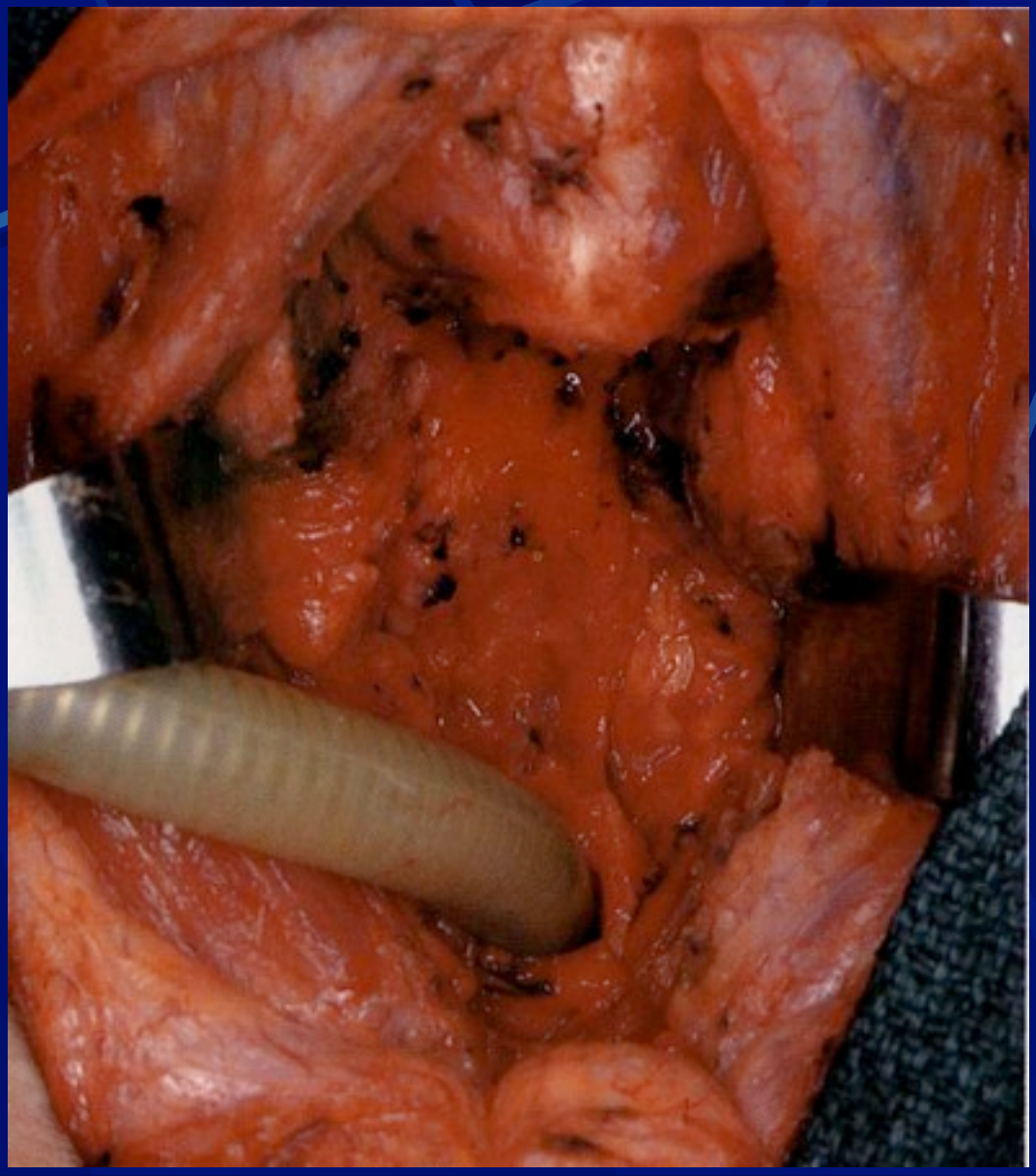

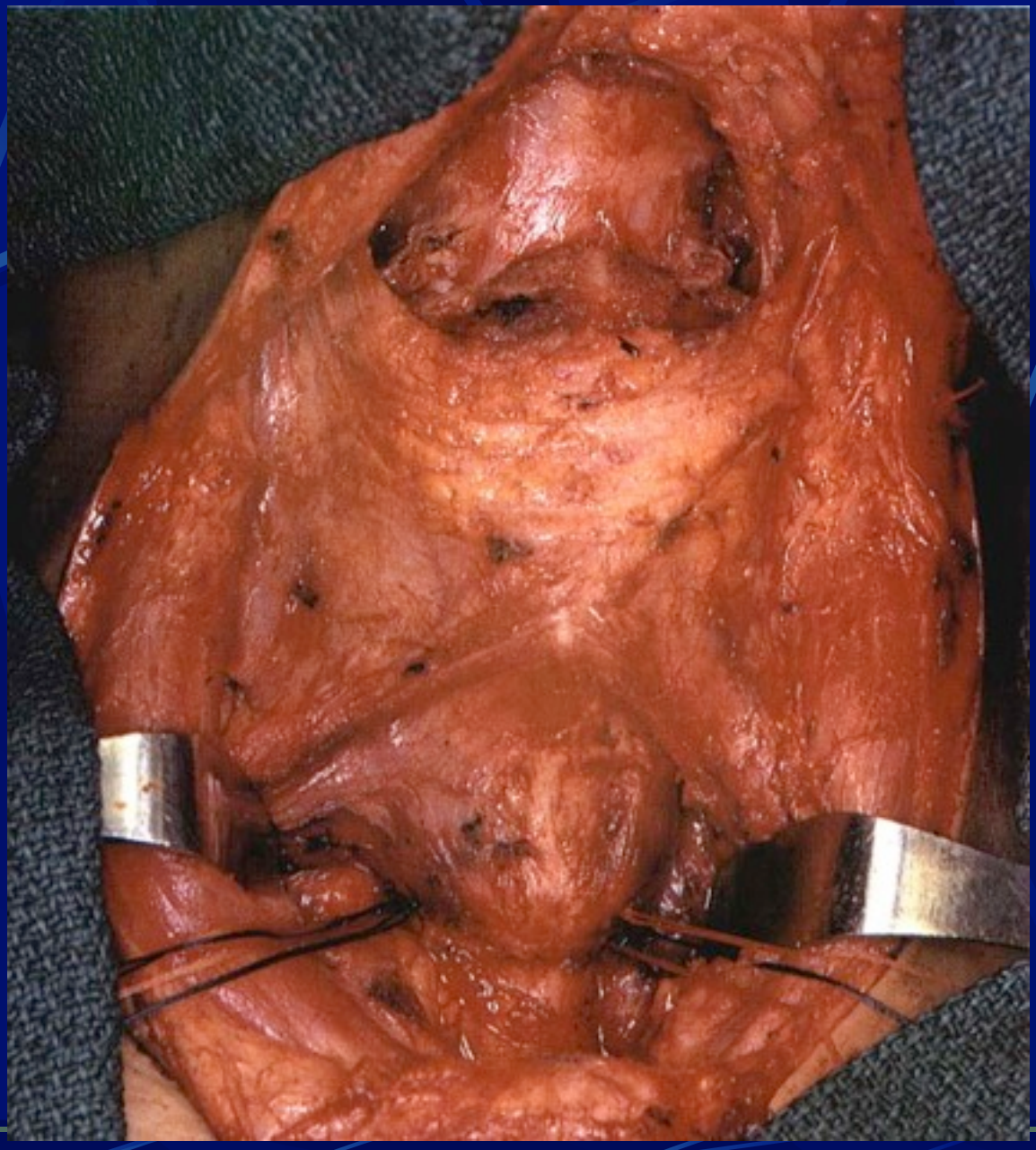

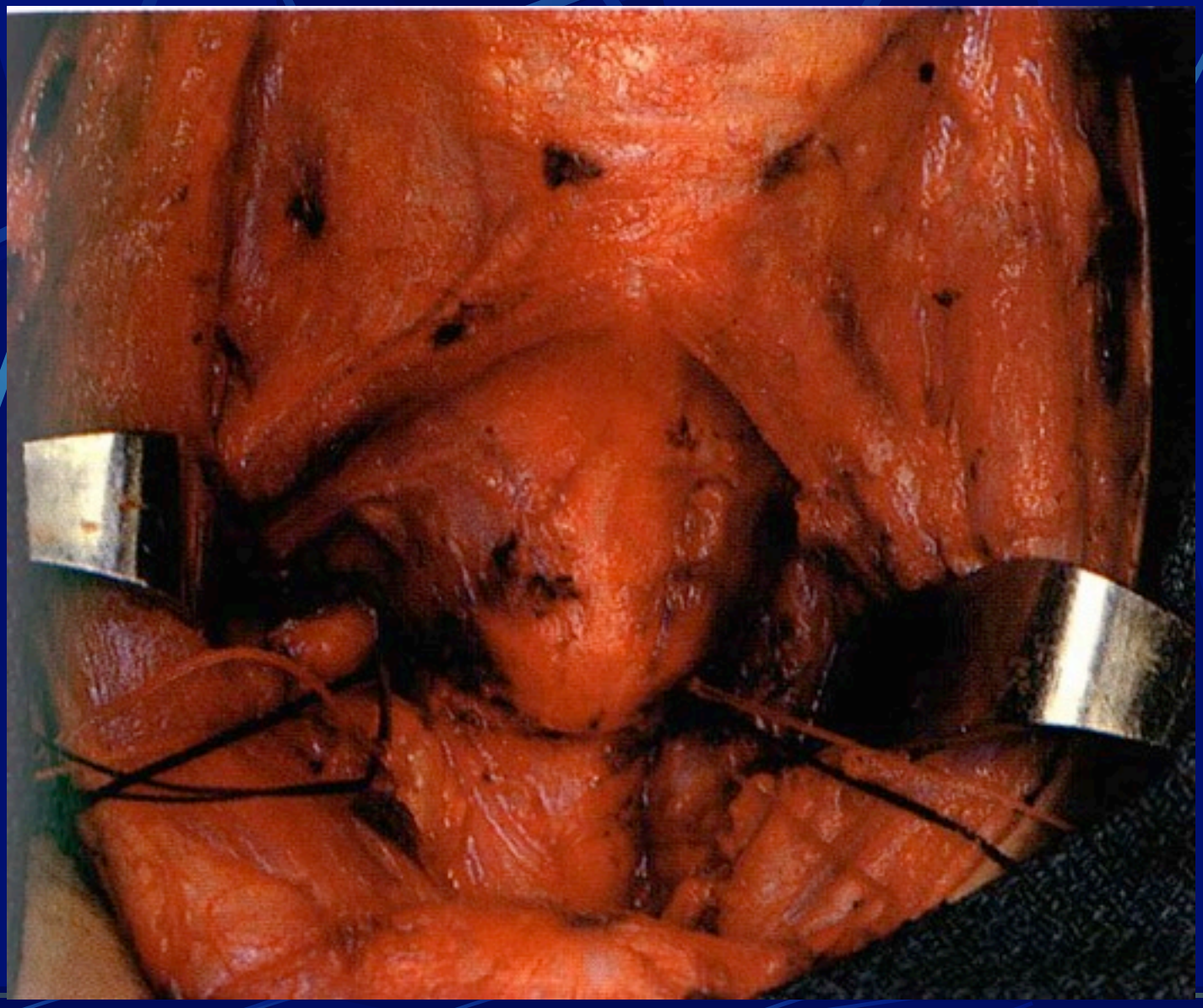

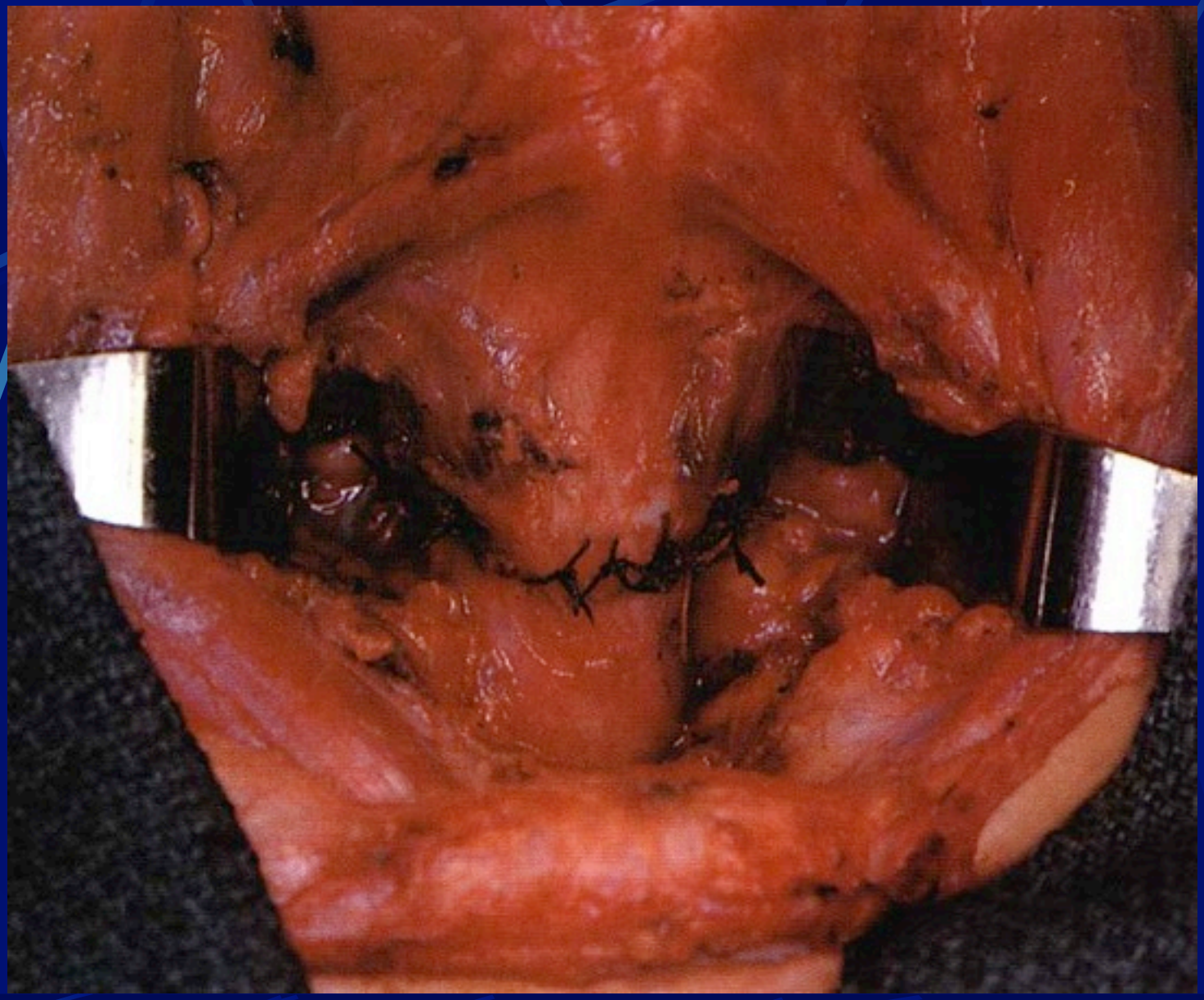

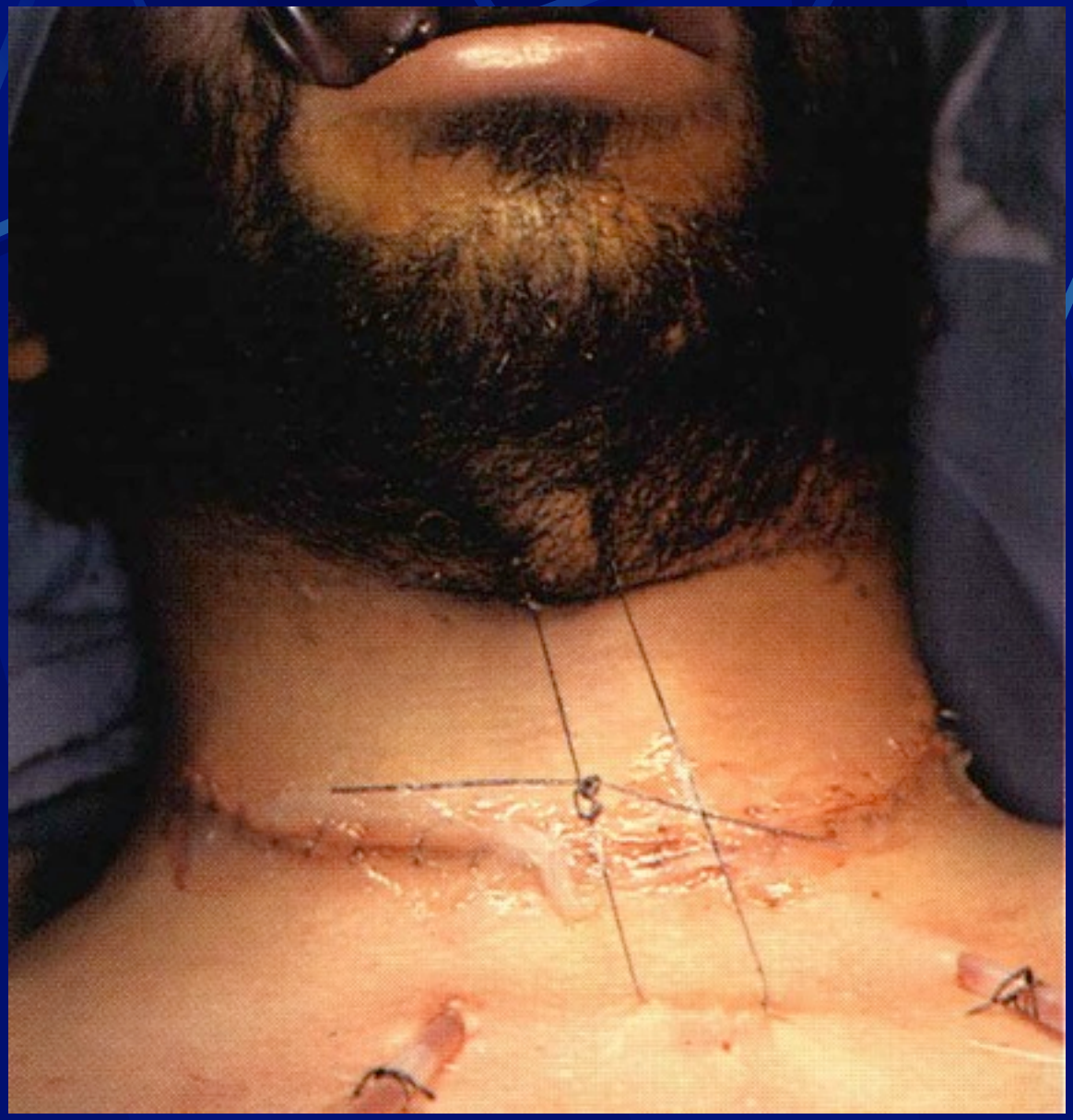

C
1
2
3

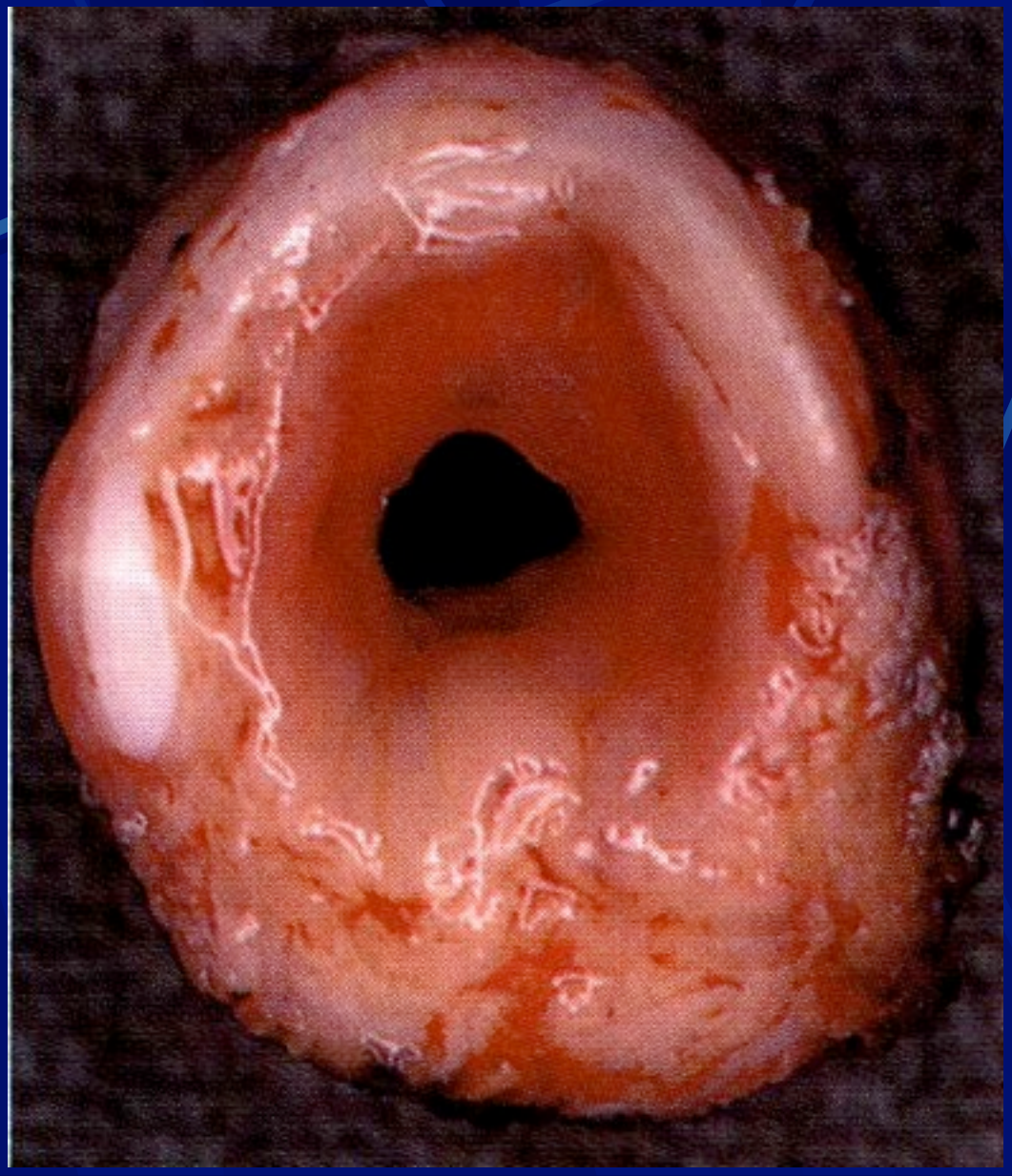

ALT TRAKEAL REKONSTRÜKSİYON

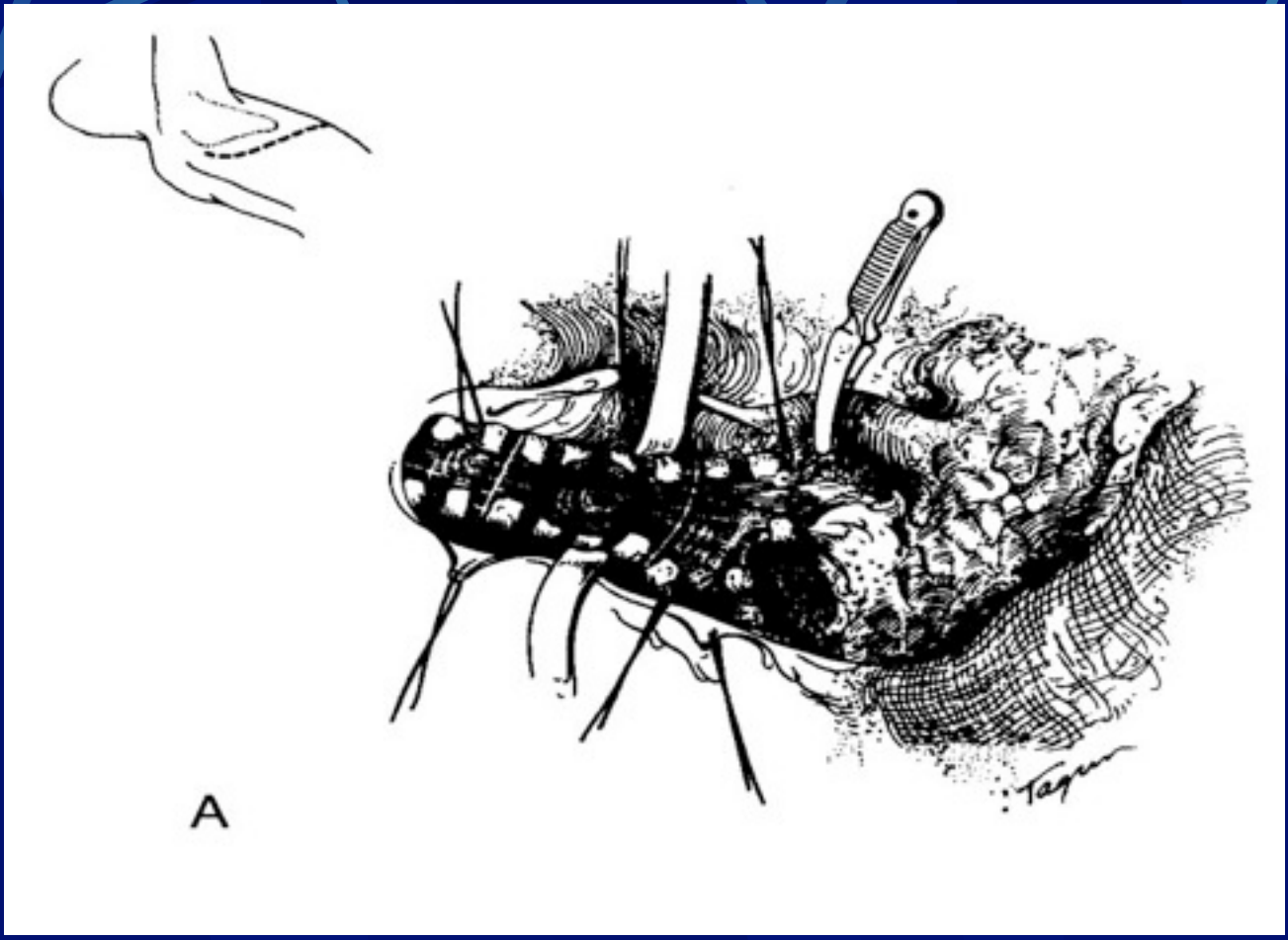

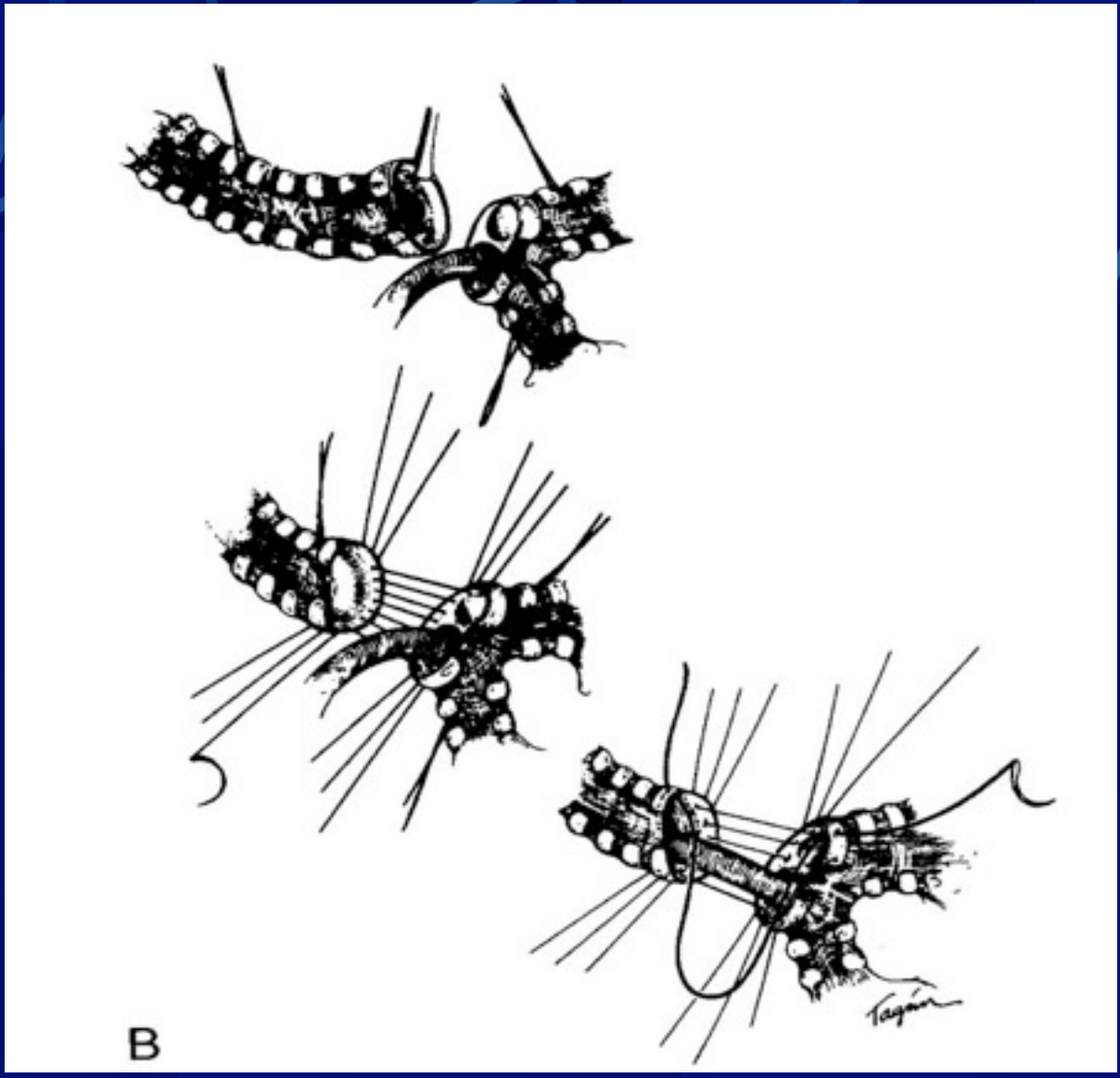
B

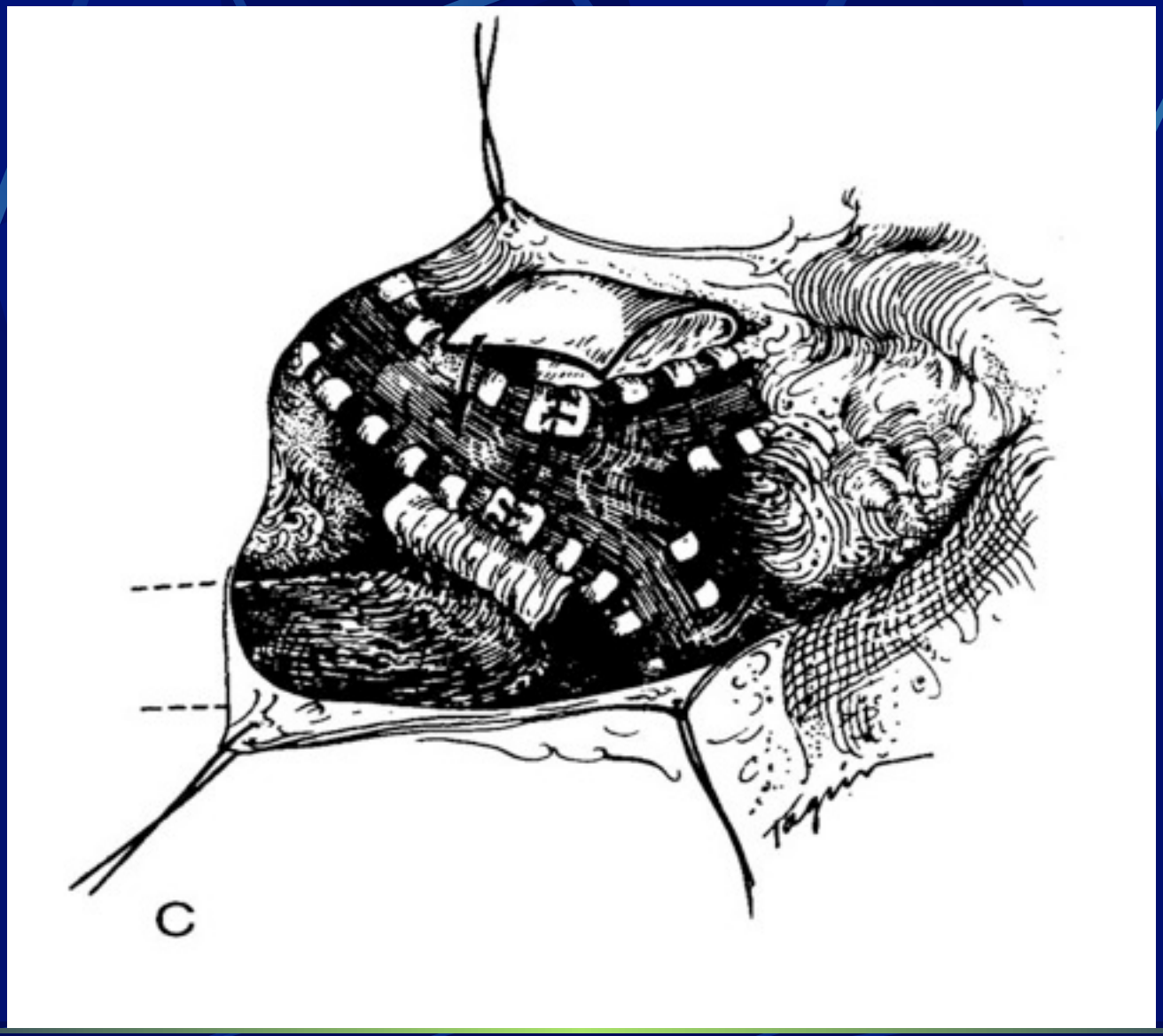
C

LARİNGOTRAKEAL REZEKSİYON

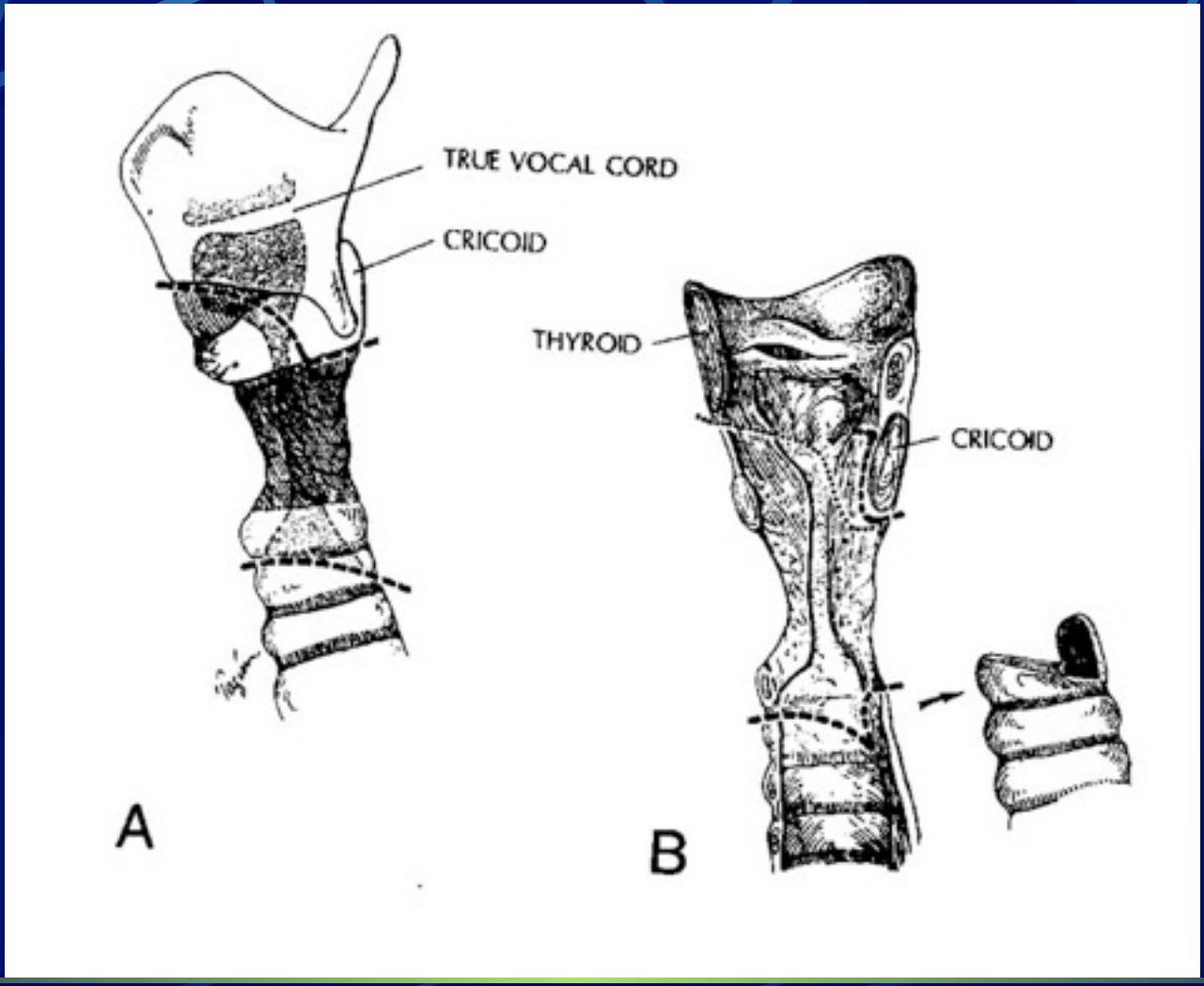

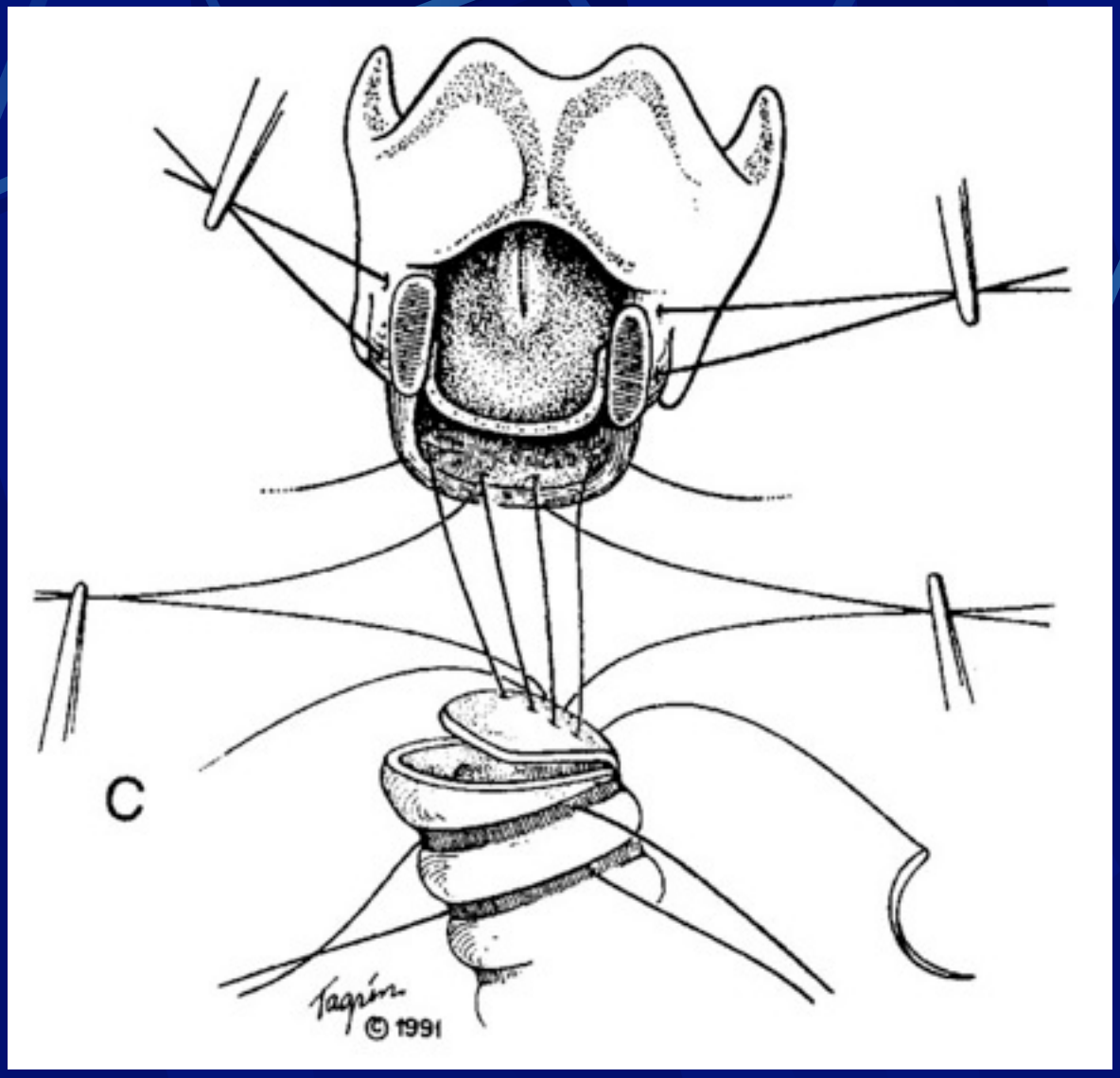
C
Tagrón
© 1991

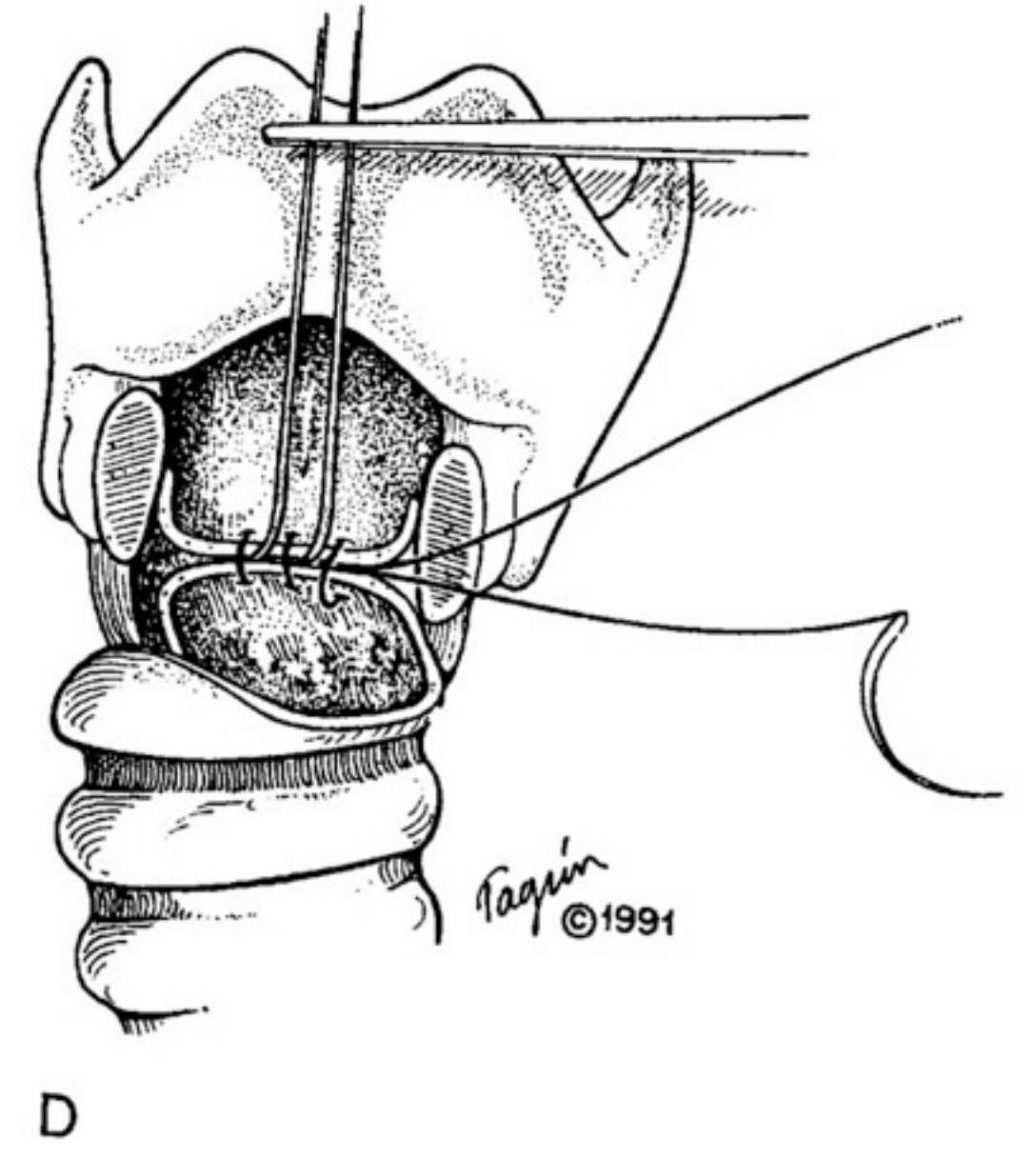
Taquin
©1991
D

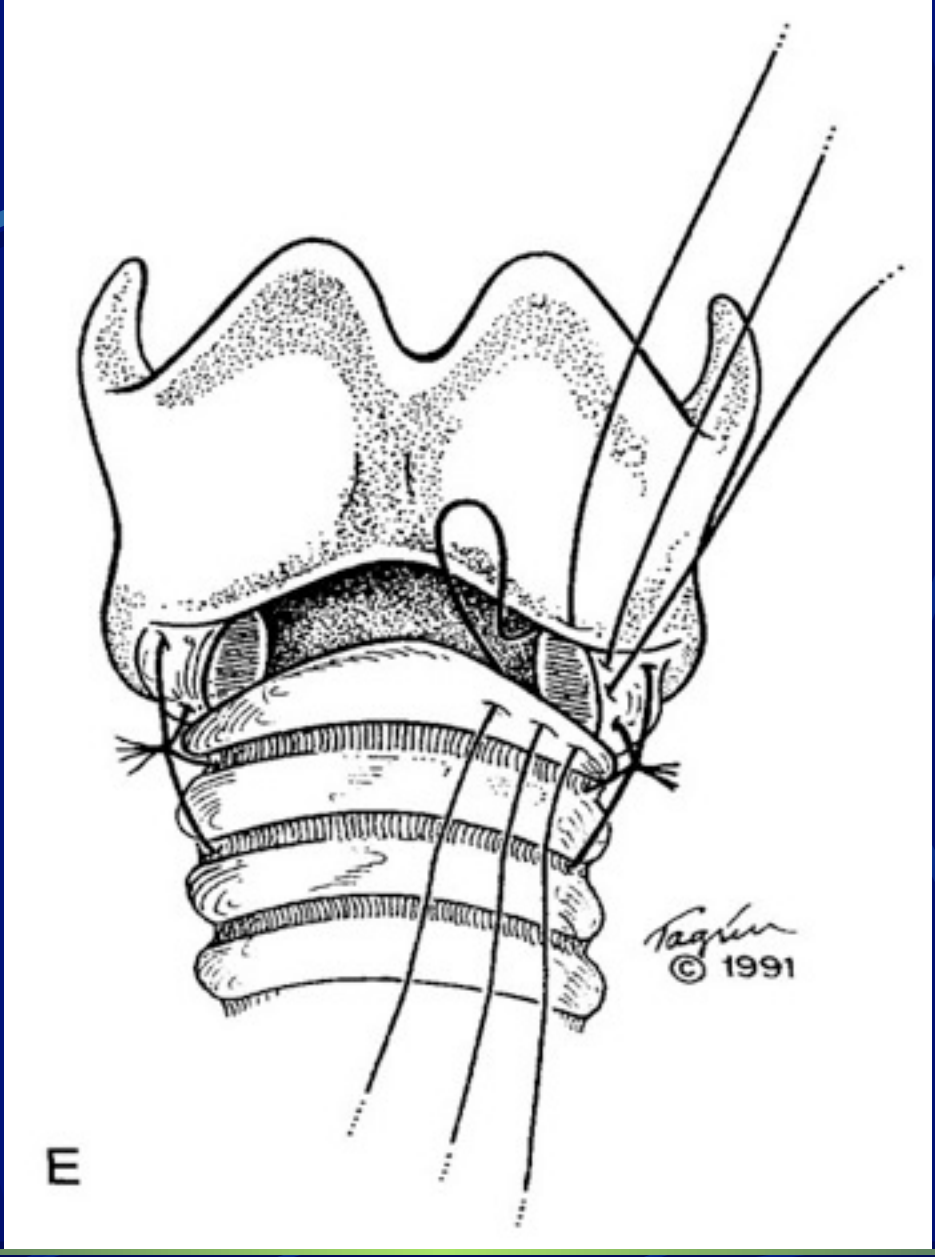
© 1991
E

KARİNAL REZEKSİYON SONRASI TRAKEAL REKONSTRÜKSİYON

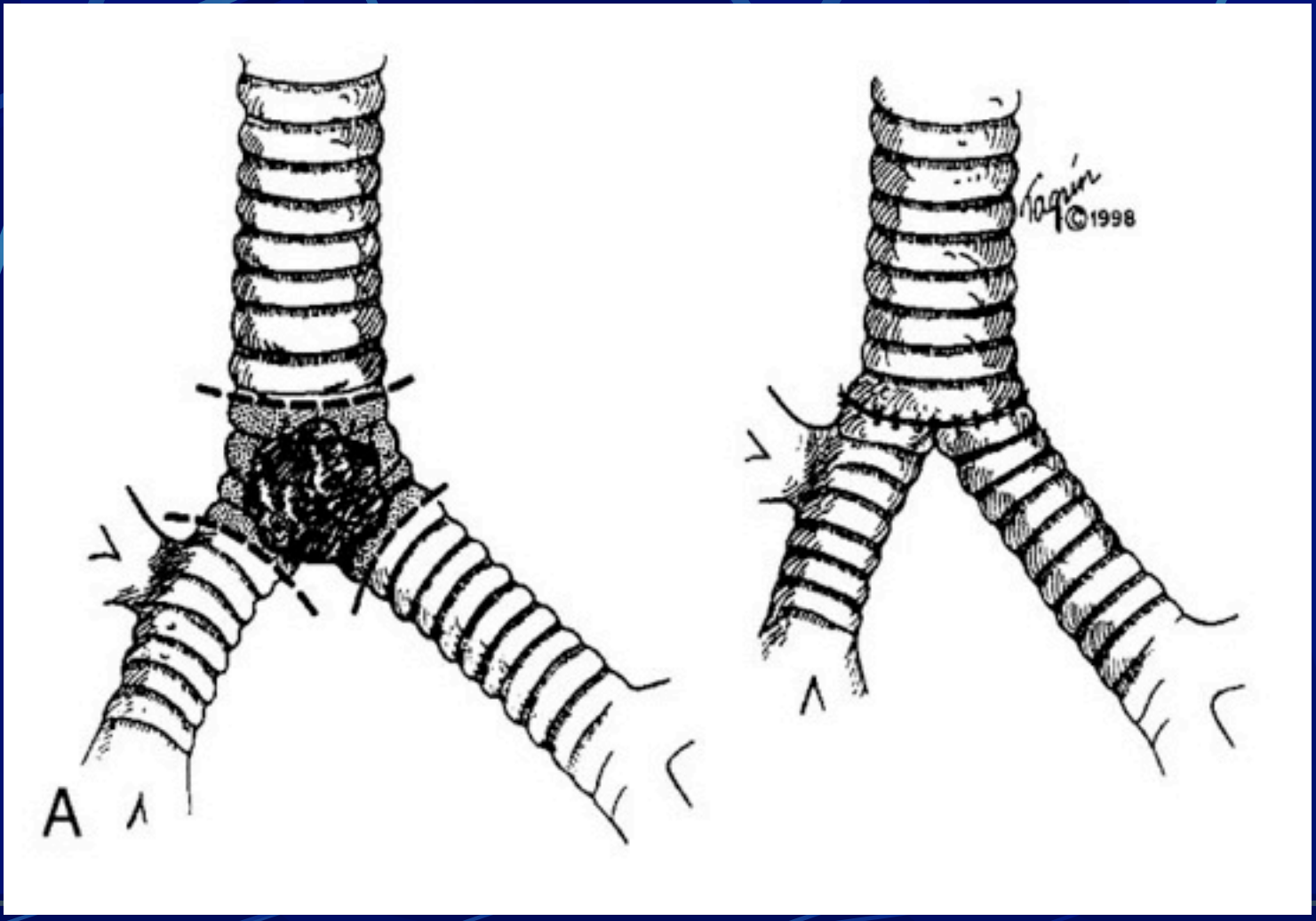

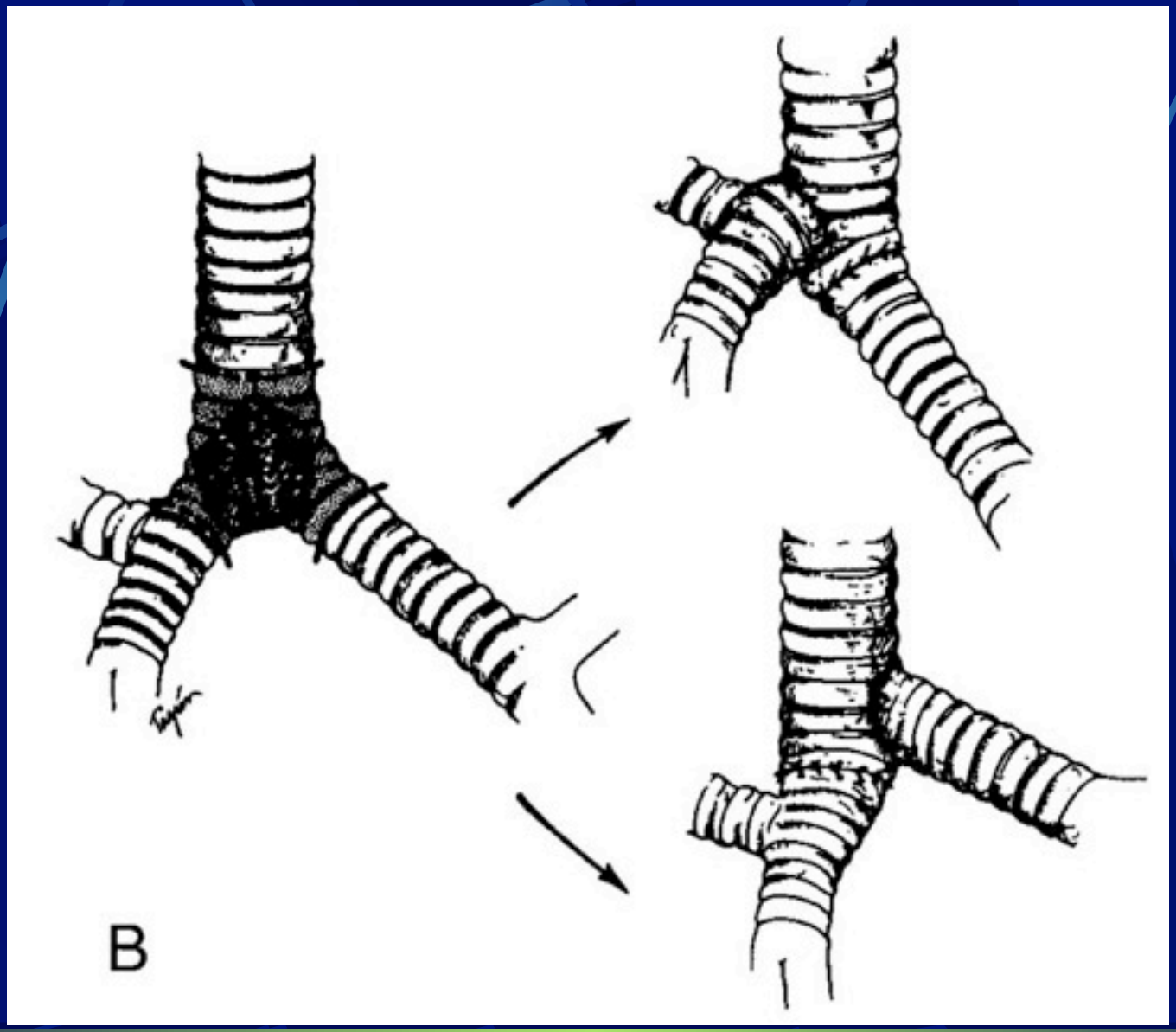
B

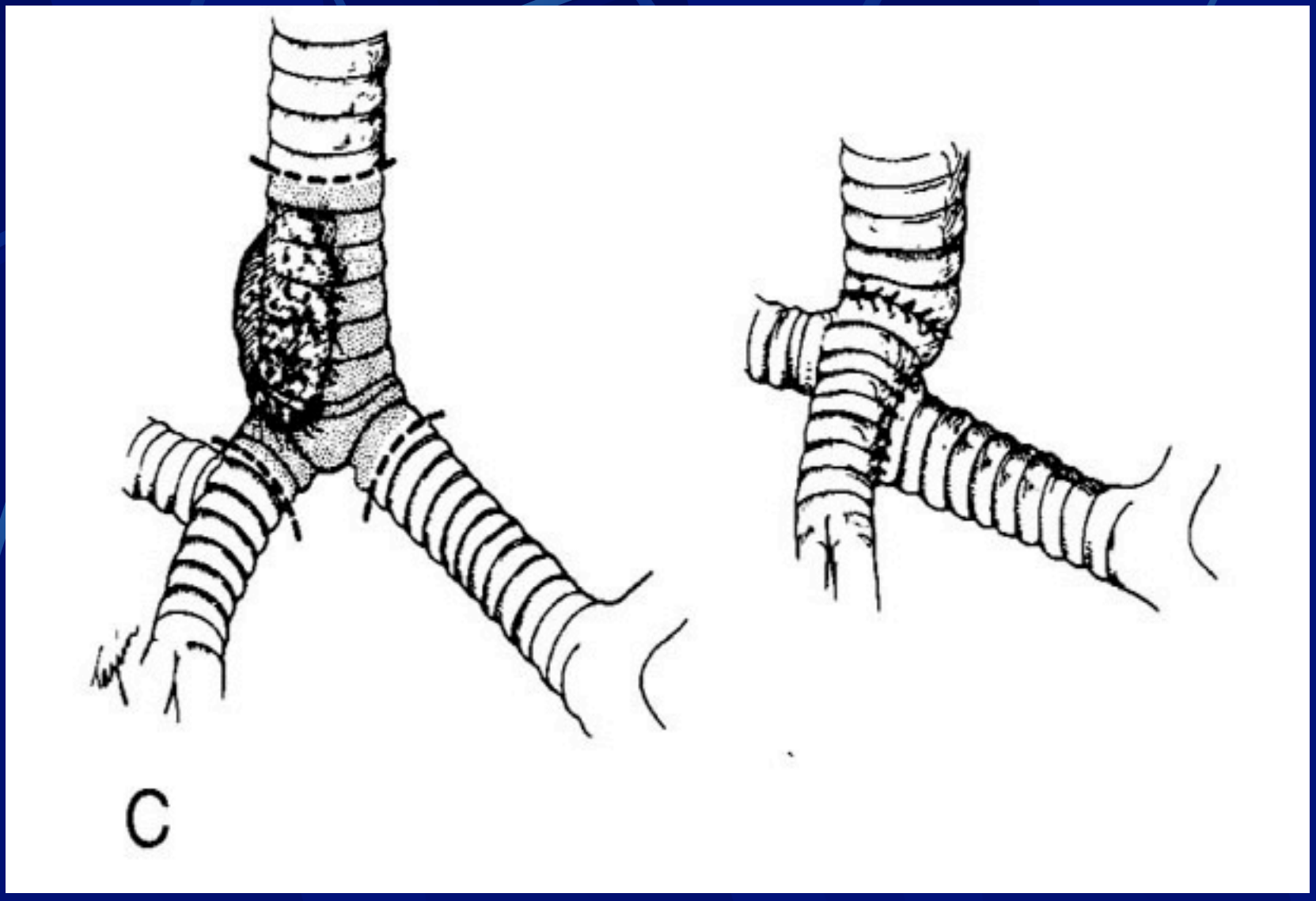
C

- Larenks rekonstrüksiyonlarında da kullanılan kompozit nazal kartilaj, iyi seçilmiş vakalarda uygun bir trakeal rekonstrüksiyon materyali olarak kullanılabilir.

1. OLGU

- 41 y, bayan
- Nefes darlığı ve halsizlik
- FM:ins. Stridor ve Exp. Uzama
- Toraks BT, Bronkoskopi, SFT

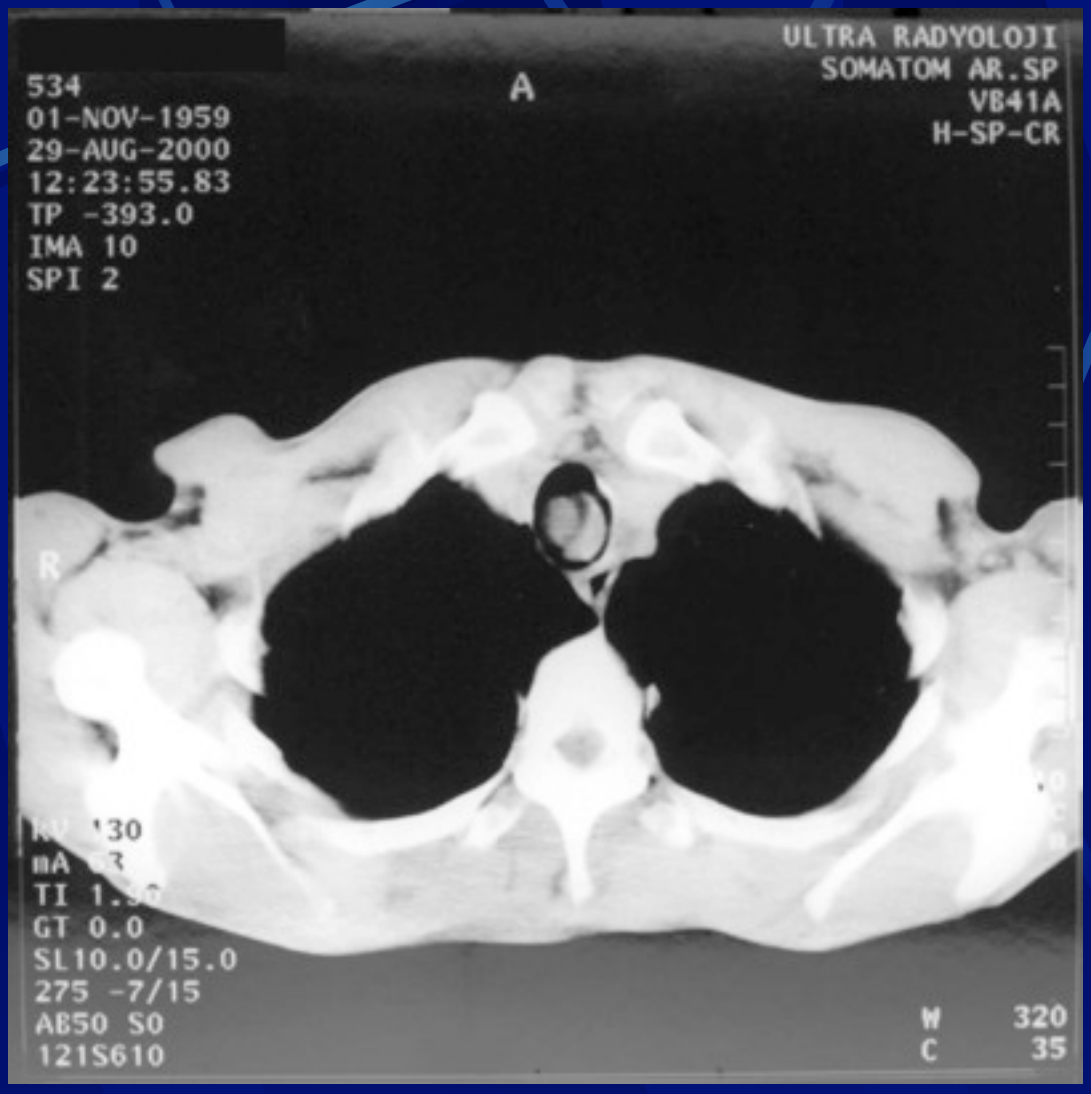
ULTRA RADYOLOJI
SOMATOM AR.SP
VB41A
H-SP-CR
534
01-NOV-1959
29-AUG-2000
12:23:55.83
TP -393.0
IMA 10
SPI 2
A
R
GT 0.0
SL10.0/15.0
275 -7/15
AB50 S0
121S610
W 320
C 35

2. OLGU

- 54 y, bayan
- Göğüs ağrısı, nefes darlığı ve hırıltılı solunum
- FM: İns. Stridor
- Toraks BT, Bronkoskopi, SFT

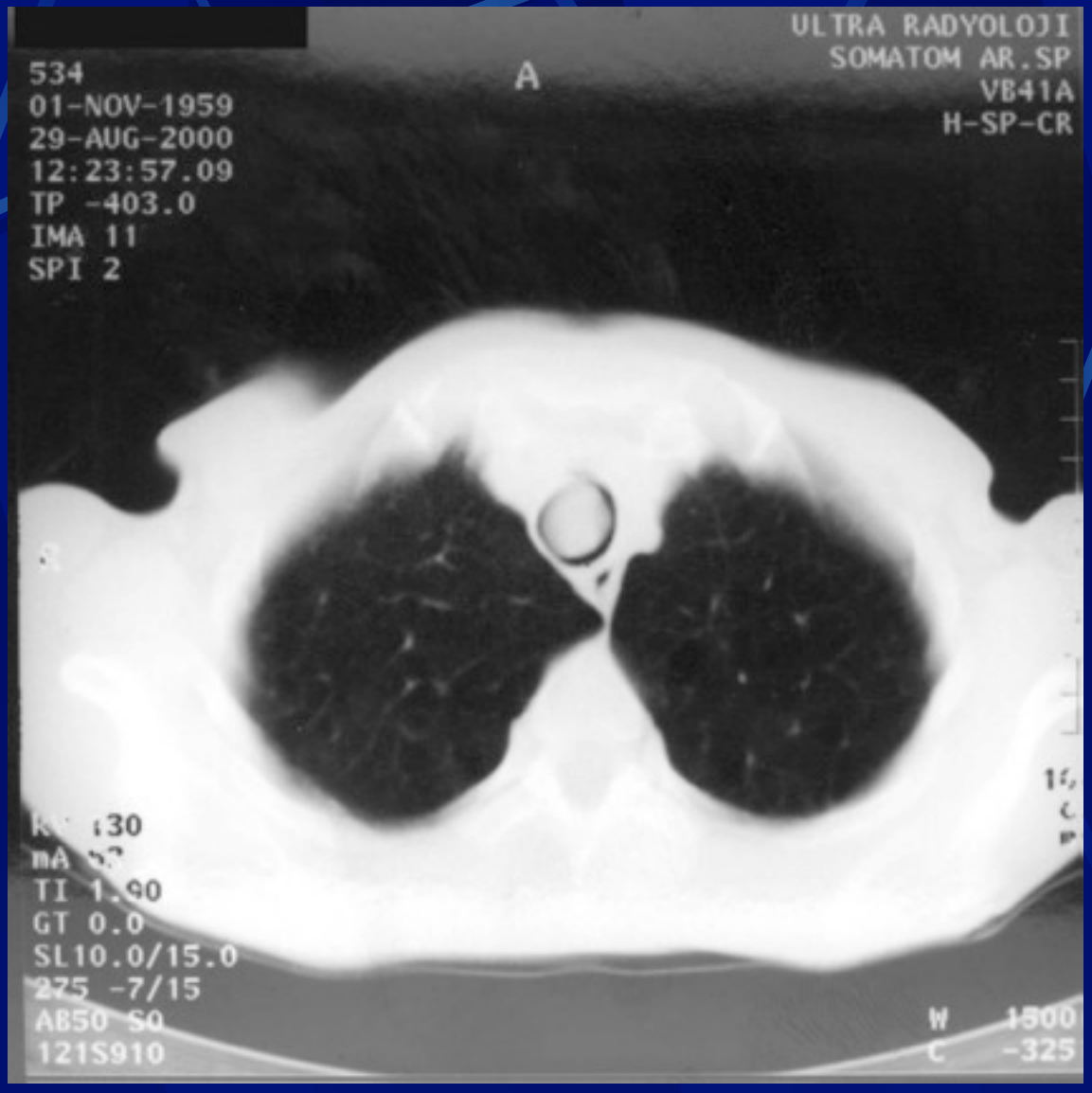
534
01-NOV-1959
29-AUG-2000
12:23:57.09
TP -403.0
IMA 11
SPI 2
A
ULTRA RADYOLOJI
SOMATOM AR.SP
VB41A
H-SP-CR
TI 1.90
GT 0.0
SL10.0/15.0
275 -7/15
121S910
W 1500
C -325

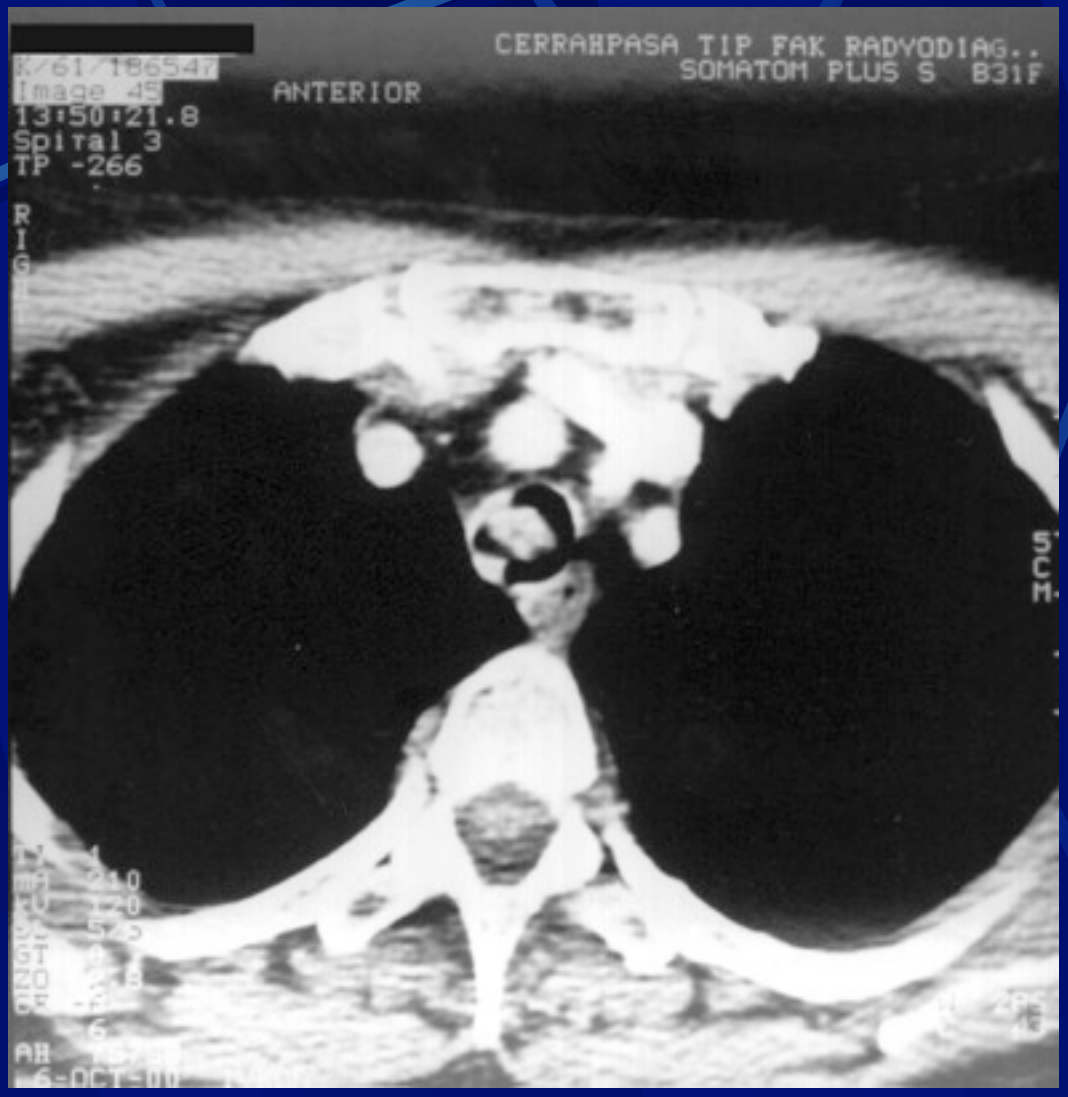
CERRAHPASA TIP FAK RADYODIAG..
SOMATOM PLUS S B31F
ANTERIOR
Image 45
13:50:21.8
Spiral 3
TP -266
RIGHT
5 CM

3. OLGU

- 27 y, bayan
- Nefes darlığı ve hırıltılı solunum
- FM:İns. Stridor
- Toraks BT, Bronkoskopi, SFT

C 805
347553
03-MAY-1973
20:26
24-JAN-2001
IMAGE 57
SER 1-4
AF
ULTRA Radyoloji Merkezi
MAGNETOM VISION
H-SP-CR VB33D
+ : F A L
R
sel 90
*R D
2 SAT
TR 640.0
TE 12.0/1
TA 02:47
AC 1
SP 20.7
SL 6.0
FoV 210*210
256 *256o
Tra>Cor 8
W 1496

347553
03-MAY-1973
20:33
24-JAN-2001
IMAGE 96
SER 1-6
ULTRA Radyoloji Merkezi
MAGNETOM VISION
H-SP VB33D
+ : F A L
R
tirml 180
* D 165
TR 6820.0
TE 60.0/1
TA 03:17
AC 1
SP 41.3
SL 4.0
FoV 220*220
220 *256o
Cor>Tra -9
W 748
C 407

- Collar İnsizyon 2 olgu
- Collar İnsizyon +Mini Sternotomi 1 olgu

- Adenoid kistik karsinom 1 olgu
- Müsinüz Adenokarsinom 1 olgu
- Tümör benzeri hamartömatöz oluşum 1 olgu

- Operasyon sonrası ortalama hastanede kalış süresi 4 gün
- Postoperatif 1. Gün oral beslenmeye başlandı
- Hiçbir olguda çene fleksiyonu uygulanmadı