Göğüs Duvarı Tümörleri

Akif Turna
İstanbul Üniversitesi
Cerrahpaşa Tıp Fakültesi
Göğüs Cerrahisi Anabilim Dalı

Göğüs Duvarı Tümörler

- Tanı ve tedavide zorluklar içeren tümörlerdir.
- Tümörlerin yarısı metastazdır.
- Tümörler, memeye, akciğere plevar veya mediastinuma invazyon gösterebilir.
- En sık tümör sarkomdur.
- Bunu soliter plazmasitom ve lenfoma takip eder.
- %45 tümör yumuşak doku sarkomudur.

Belirti ve Semptomlar

- Yumuşak dokudan kaynaklanan tümörlerde: Ağrı olmaksızın büyüyen kitle.
- Kemik tümörleri : Ağrı (Periost hasarı ve ekspansiyonu)
- Bazı ateş ve halsizlik olur (Ewing sarkomu)
- Osteomyelit ve eozinofilik granulom: Ağrı ve halsizlik

Ayırıcı Tanı

- Kitleler:
  - Malign
  - Benign
  - Neoplastik olmayan
- Primer kitleler nadirdir (%1-2)

Maligniteler

- Kemik ve Kıkırdak
  - Kondrosarkom
  - Osteojenik sarkom
  - Ewing sarkomu
  - Soliter plazmasitom
  - Lenfoma
  - Askin Tümörü

Maligniteler

- Bitişik Yapıların Tümörlerinin İnvazyonu
  - Akciğer
  - Meme
  - Mediastinum
  - Cilt (melanom)
- Metastazlar
  - Kondrom
  - Sarkom

Benign Tümörler

- Tüm göğüs duvarı tümörlerinin yarısı
  - Osteokondrom (En sık) : Yaklaşık yarısı. Anterior, kostokondral bileşke. Kondrosarkomdan makroskopik olarak ayrılamaz
  - Kondrom

Neoplastik Olmayan Durumlar

- Fibröz displazi : Meduller kavitenin kistik hale gelir. Yavaşça büyüyen, ağrısız. Posterolateral. Çok büyür ve/veya ağrılı ise rezeke edilir.
- İnflamasyon

Tanı Yöntemler

- BT
- MRI : Kemik infiltrasyonu, yumuşak doku tutulumu.
- PET: Rolü tam belirli değil. Sarkomlarda anlamlı. Biopsi yerini belirlemede, metastaz taramasında, tedavi yanıtını değerlendirmede ve tedavi sonrası kalan kitleyi değerlendirmede yardımcı.

Doku Tanısı

- Tanı için yapılan insizyon ve tru-cut cilt fleplerini bozmamalı.
- Sarkom biopsilerinde hematom olabilir.
- Yeterli miktarda biopsi materyali alınmalı (Nekrotik doku, hematom, inflamatuar doku alınıyor olabilir)
- Doku alınırken, yeterli olup olmadığını değerlendirmek için 'frozen' kesiti kullanılabilir.

Çekirdek (‘Core’) İğne Biopsisi

- Tanıda etkin ve güvenlidir.
- Palpasyon ya da görüntüleme tekniği (fouroskopi, USG, BT)yardımı ile yapılabilir.
- Tedavi öncesi mutlaka yapılması gerekir.
- Neoadjuvan tedavi planlanıyor ise, bu tip biopsiden sonra hemen başlanabilir.

Açık Biopsi

- Alışılmadık histolojik yapıdaki tümörlerde, patolog, tümörün geniş bir parçasına gerek duyabilir.
- Kistik kemik lezyonlarında da genelde tanı için gerekli olur (Diğer biopsi yöntemlerinde nekroz ve sıvı alınabilir).
- Böyle bir biopside, tümörün tam çıkarılması durumunda kullanılacak insizyon göz önüne alınmalıdır.

Kondrosarkom

- Göğüs Duvarının ensık primer malign kemik tümörüdür.
- Erkeklerde, 30-60 yaş arası daha sık.
- Anterior göğüs duvarı, kostokondrol yay ve sternumdan kaynaklanır.
- Yavaş büyüyen, sert, fikse, hassasiyet vermeyen anterior kitle olarak izlenir.
- Kondroid tip kalsifikasyonlar izlenir.
- En az 4 cm'lik cerrahi sınır ile çıkarılması gerekir.

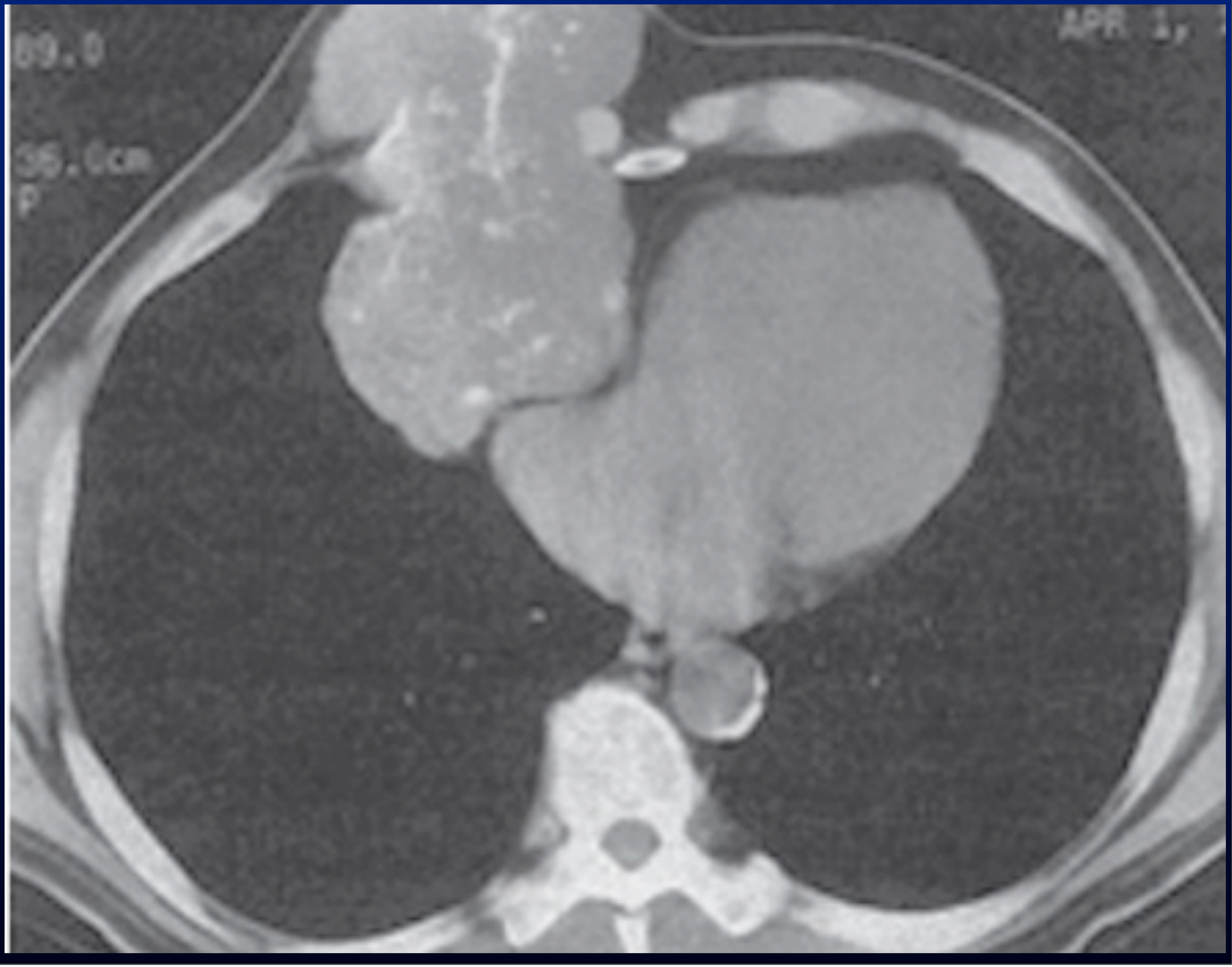
89.0
55.0cm
P
APR 1y

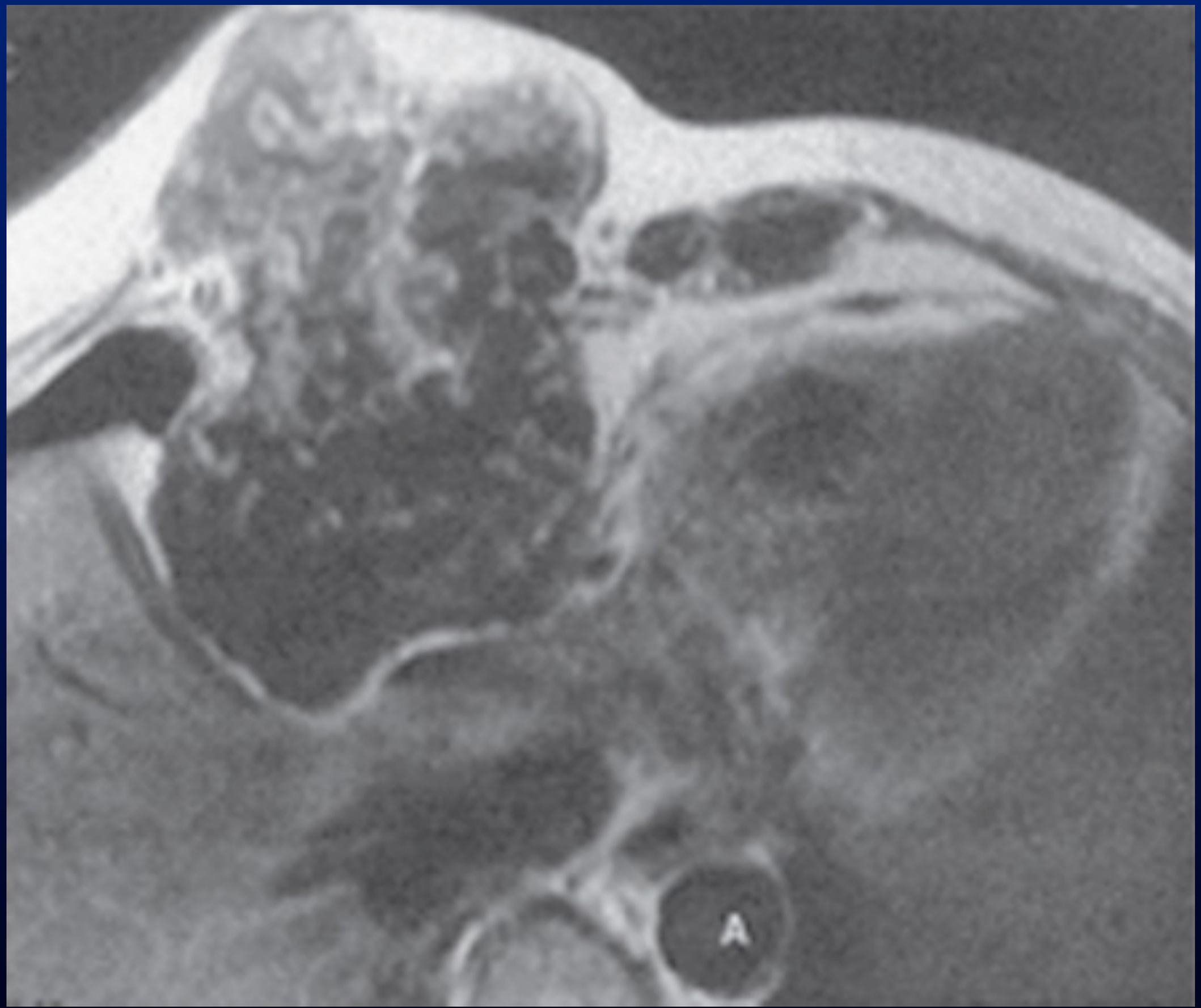
A

OSTEOSARKOM

- Tüm kemiklerden kaynaklanan en sık görülen primer malign tümördür.
- Göğüs Duvarından nadiren kaynaklanır.
- Osteosarkomların %3'ü göğüs duvarından kaynaklanır.
- Adolesan ve genç erişkenlerde daha sık.
- Hızlı büyüyen, ağrılı bir kitle.
- Yaşı ileri hastalarda, Paget hastalığı, kemik infarktı, önceki radyasyon vb. durumlar ile ilgili olabilir.

OSTEOSARKOM

- Hastaların 1/3‘ünde metastaz (en sık akciğer) bulunur.
- Bu nedenle ‘perioperatif’ kemoterapi standarttır.
- Ekstremite osteosarkomlarından 5 yıllık sağkalım %50‘dir.
- Göğüs duvarı tümörlerinde de sağkalım buna benzer olmalıdır.
- Radyoterapi genelde etkili değildir.

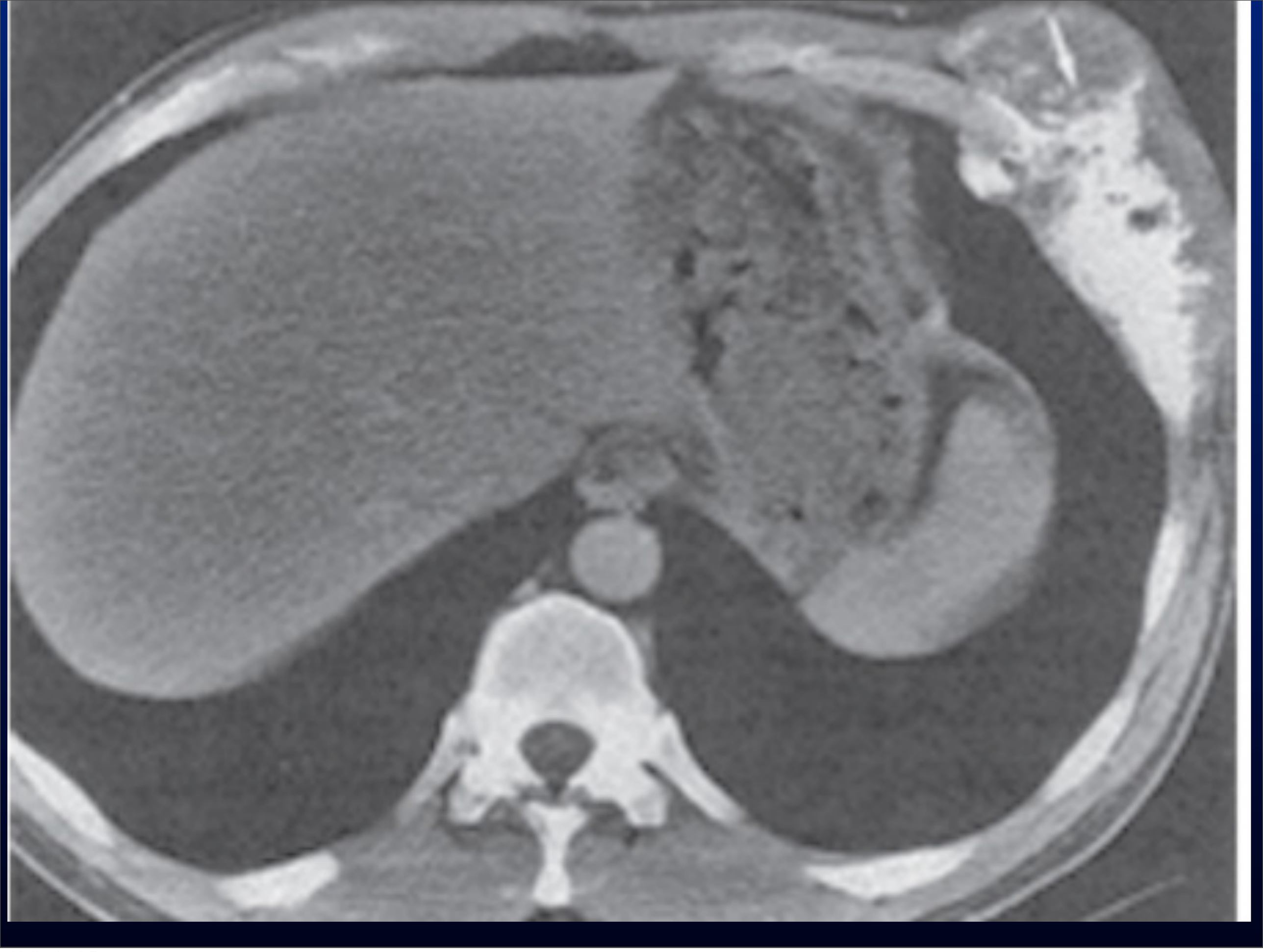

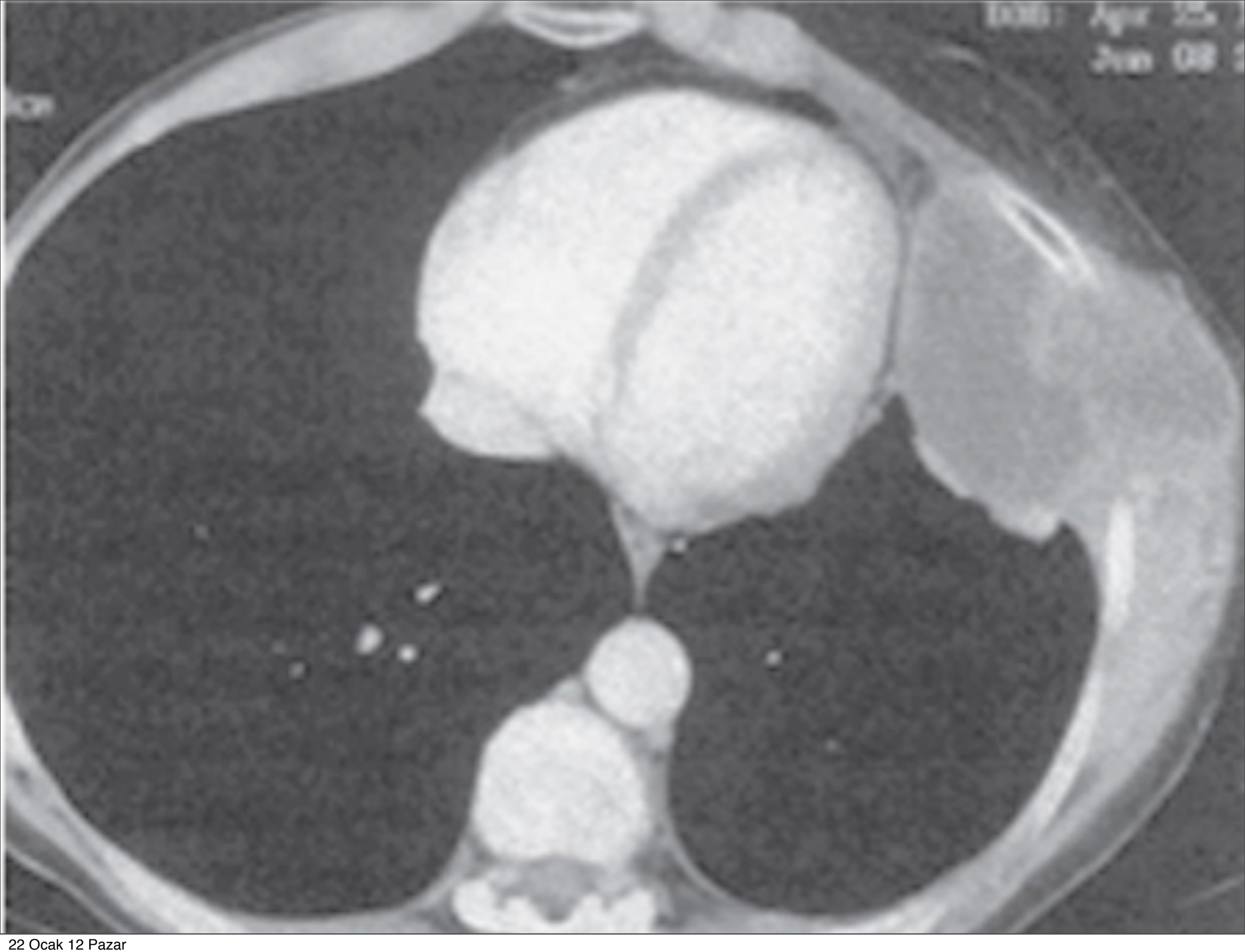

22 Ocak 12 Pazar

Soliter Plazmasitom

Plazma hücrelerini içeren, farklı olgunluklarda olan nadir bir tümördür.

- Adlandırmada, kemik iliği ve çoklu bölge tutulumu olmaması gerekir
- Histolojik olarak multipl myelomdan ayrılamaz.
- En sık vertebrada (%50), ardından kaburga ve sternumda (%15) saptanır.
- Erkeklerde 2 kat sıktır.
- En sık sunum: Palpe edilen kitle olmaksızın ağrı

Soliter Plazmasitom

Radyoloji: Primer lezyon olmaksızın, osteolitik, yenik şeklinde lezyon.

- Anemi, hiperkalsemi, bozulmuş renal fonksiyon, immunoglobulinopati, artmış Bence-Jones proteini beklenmez.
- Cerrahinin rolü sadece biopsidedir.
- Definitif lokal radyoterapi ile %90 lokal kontrol sağlanır.
- Multipl myeloma dönerse (%75 hasta) kemoterapi gerekir.

Ewing Sarkomu

- Genç erişkin ve çocuklarda en sık görülen göğüs duvarı tümörü.
- Düz kemiklerde ve uzun kemiklerin ortasında görülür.
- Her yıl tüm dünyada yaklaşık 300 yeni Ewing sarkomu görülür.
- 2/3 olgu 20 yaşın altında saptanır.
- Son 20 yılda 5 yıllık sağkalım %10 dan %50'ye çıktı.

Ewing Sarkomu

- Hastaların çoğunda metastaz görülür.
- Kemoterapi ve ardından bir lokal tedavi uygulanması gerekir.
- Pozitif cerrahi sınırlı hastaların radyoterapi alması şarttır.
- Shamberger ve ark: Ewing sarkomlu 98 hasta bildirdi. 5-yıllık sağkalım: %56
- Neoadjuvan tedavi radyasyon tedavisi gereksinimi olacak hastayı azaltıyor(%70'e %40).

ORIGINAL ARTICLE

Surgical Treatment and Prognosis of Primitive Neuroectodermal Tumors of the Thorax

Adalet Demir, MD, Mehmet Zeki Gunluoglu, MD,* Nergiz Dagoglu, MD,† Akif Turna, MD, FETCS, PhD,* Yavuz Dizdar, MD,† Kamil Kaynak, MD, FETCS,‡ Sukru Dilege, MD,‡ Nil Molinas Mandel, MD,§ Dilek Yilmazbayhan, MD,‖ Seyyit Ibrahim Dincer, MD,* and Atilla Gurses, MD**

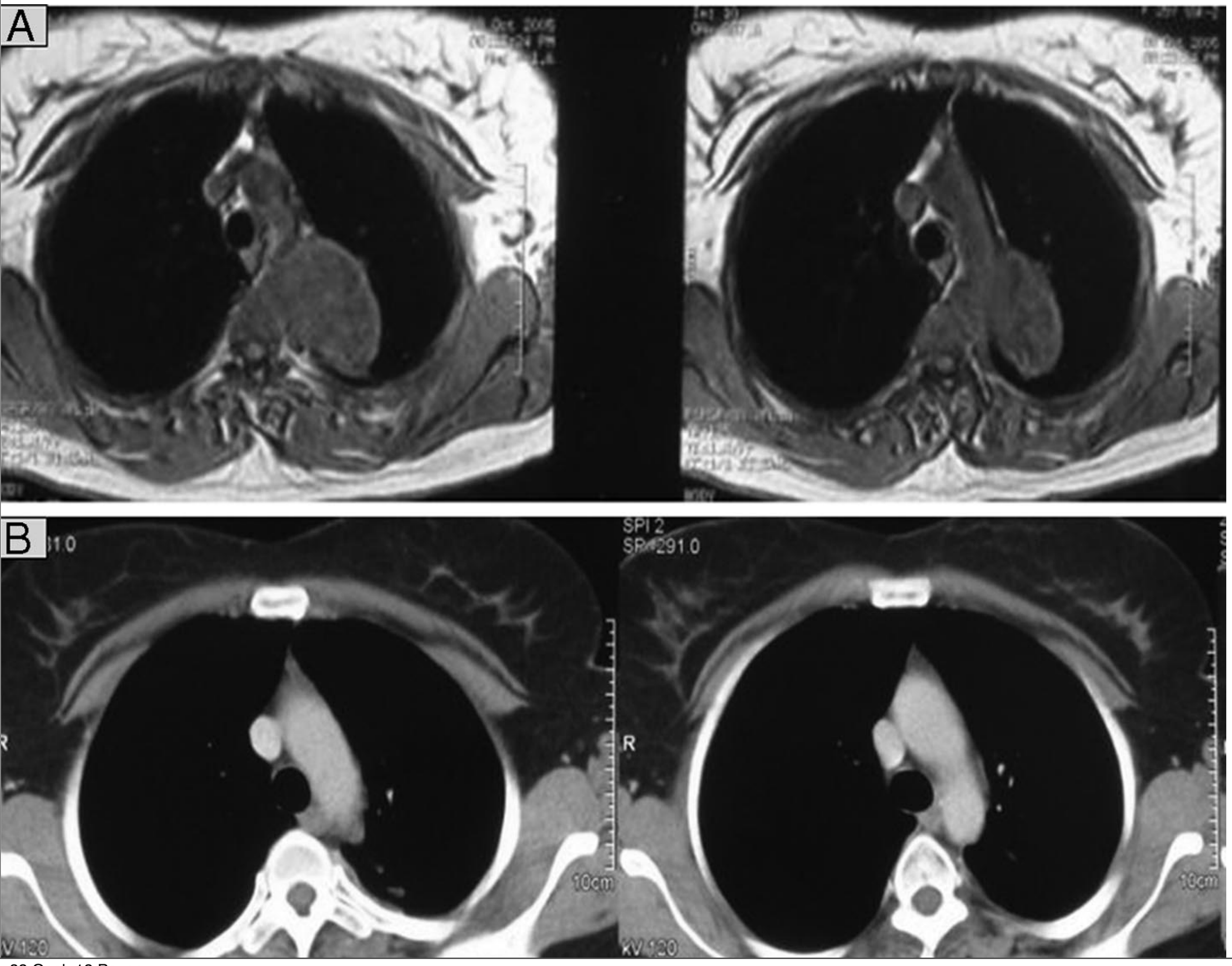

22 Ocak 12 Pazar

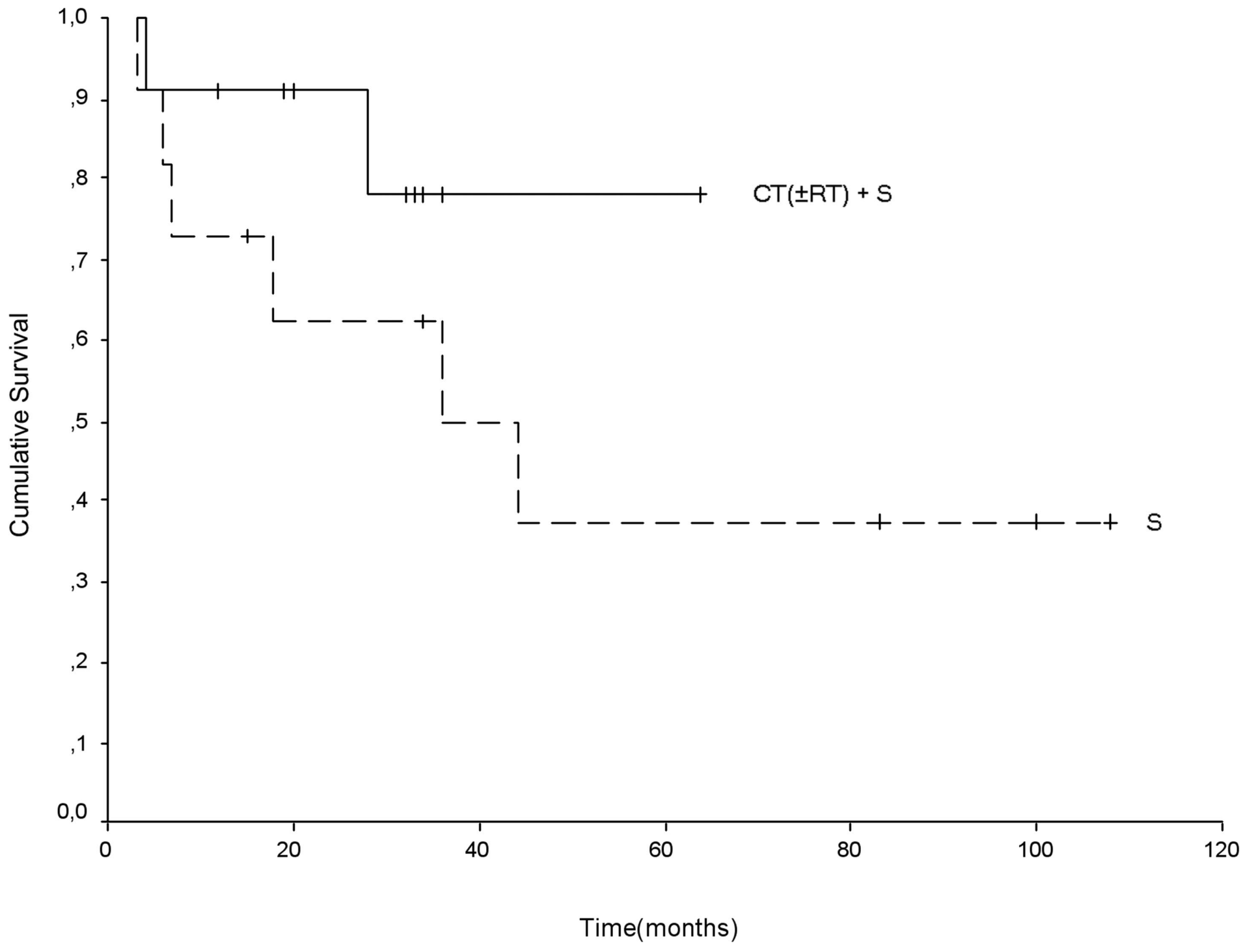
1,0
,9
,8
,7
,6
,5
,4
,3
,2
,1
0,0
Cumulative Survival
CT(±RT) + S
S
0
20
40
60
80
100
120
Time(months)

:

Lenfoma

- Tüm primer göğüs duvarı tümörlerinin %2'si.
- Eğer, göğüs duvarı tek tutulum yeri ise, çıkarıldıktan sonra yapılacak KT ile tedavi sağlanabilir.
- Ancak, cerrahi tedavinin kemoterapinin yanındaki yeri tartışmalıdır (Sadece KT yeterli).

Yumuşak Doku Sarkomu

- ABD'de toplam kaydedilen 8000 yumuşak doku sarkomundan %10'u göğüs duvarı kökenlidir.
- Sağkalım; ekstremite sarkomu olan hastaların sağkalımı gibidir (Batın, retroperitoneal, baş ve boyun kökenlilerden daha iyi)
- Median yaş: 47.5, Erkeklerde daha fazla.
- 5-yıllık yaşam oranı: %87.3

Malign Fibröz Histiositom

- Erişkinlerde en sık rastlanan yumuşak doku sarkomu.
- Genelde RT sonrası gelişir.
- Genelde 6-7.dekatta. Kadın/Erkek:1
- Hasta asemptomatik.
- İyi sınırlı, lobule, yumuşak doku kitlesi.
- Nadiren kalsifikasyon bulunur.
- İyi kontrast tutar

Malign Fibröz Histiositom

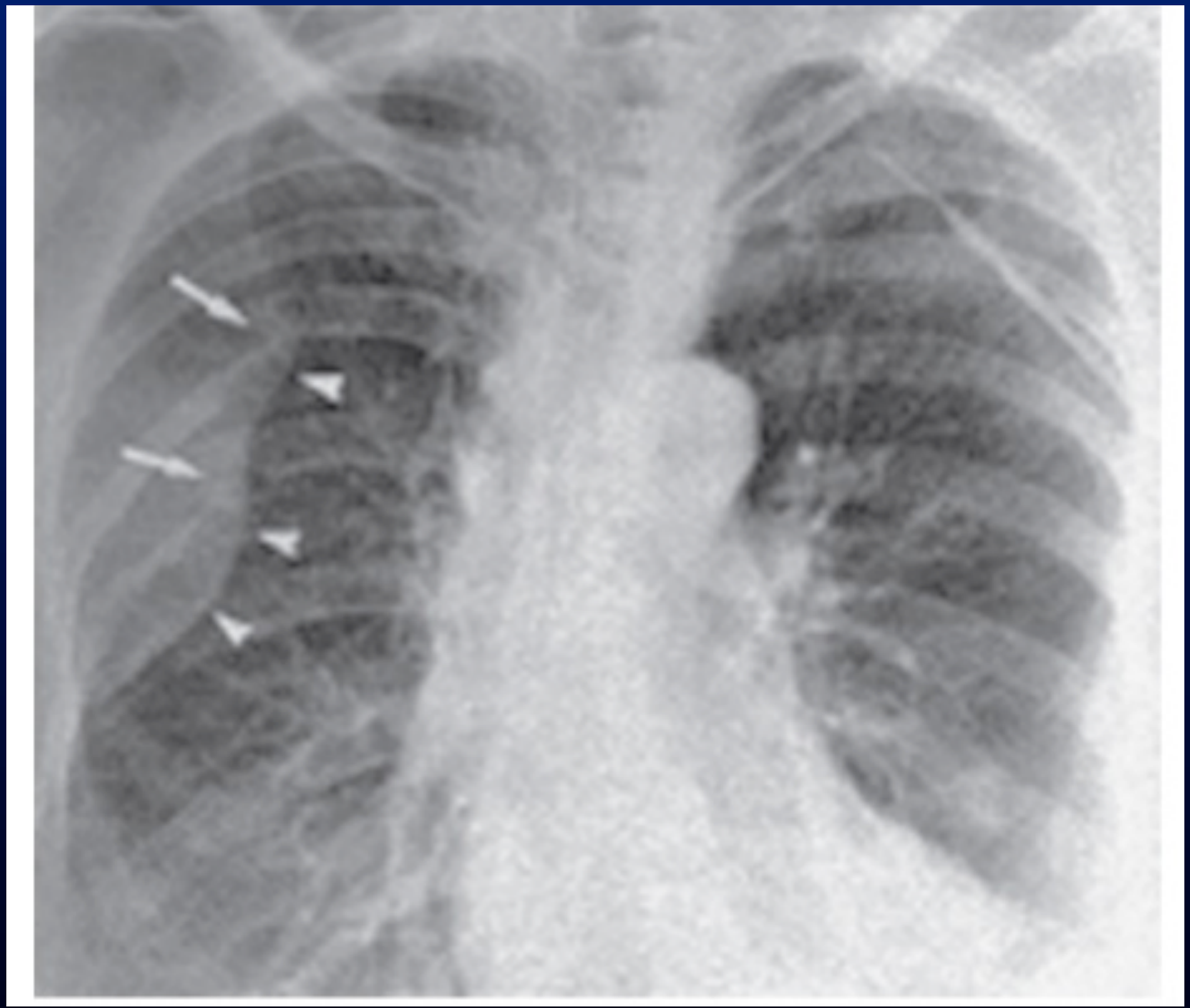

Malign Fibröz Histiositom

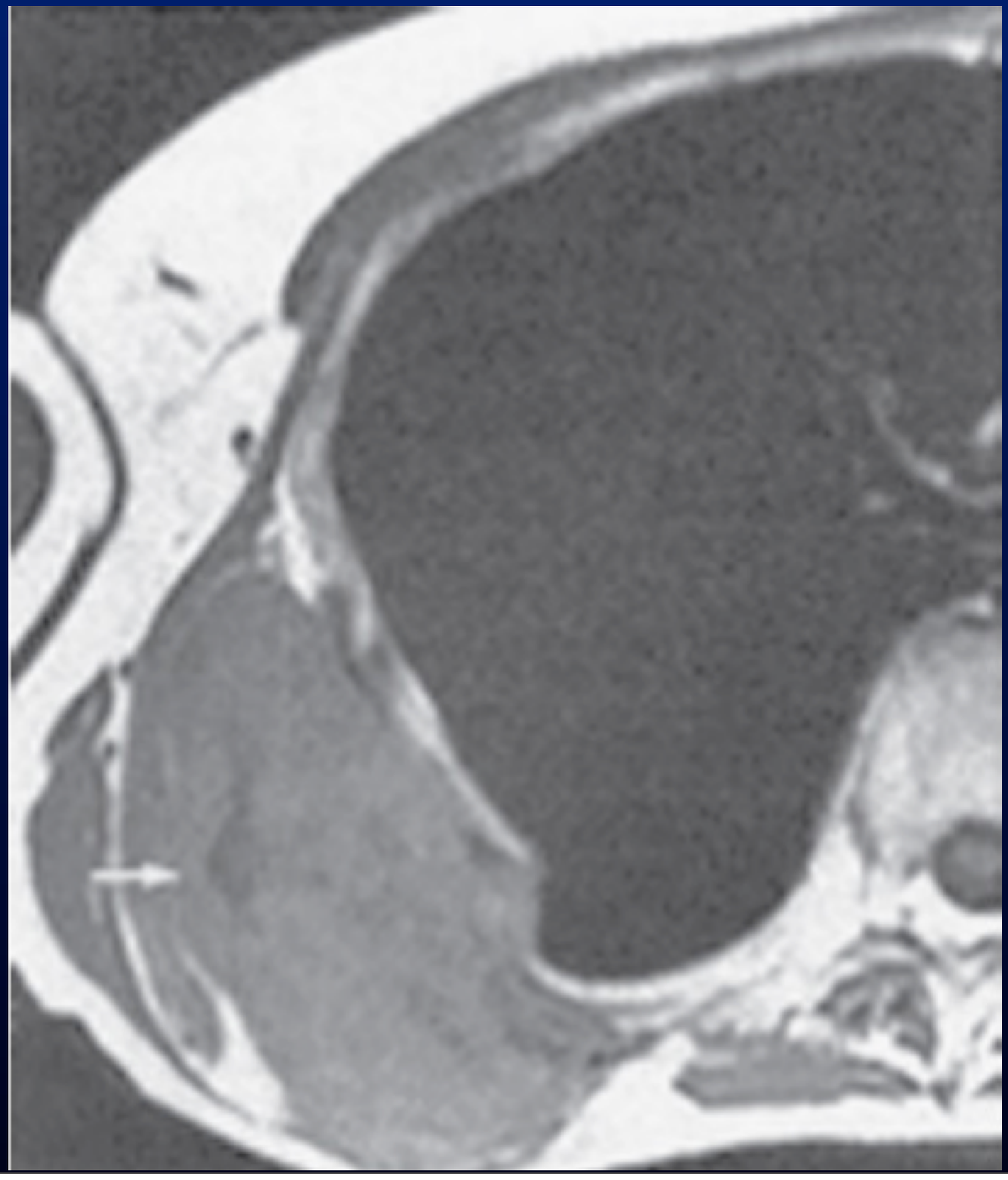

Malign Fibröz Histiositom

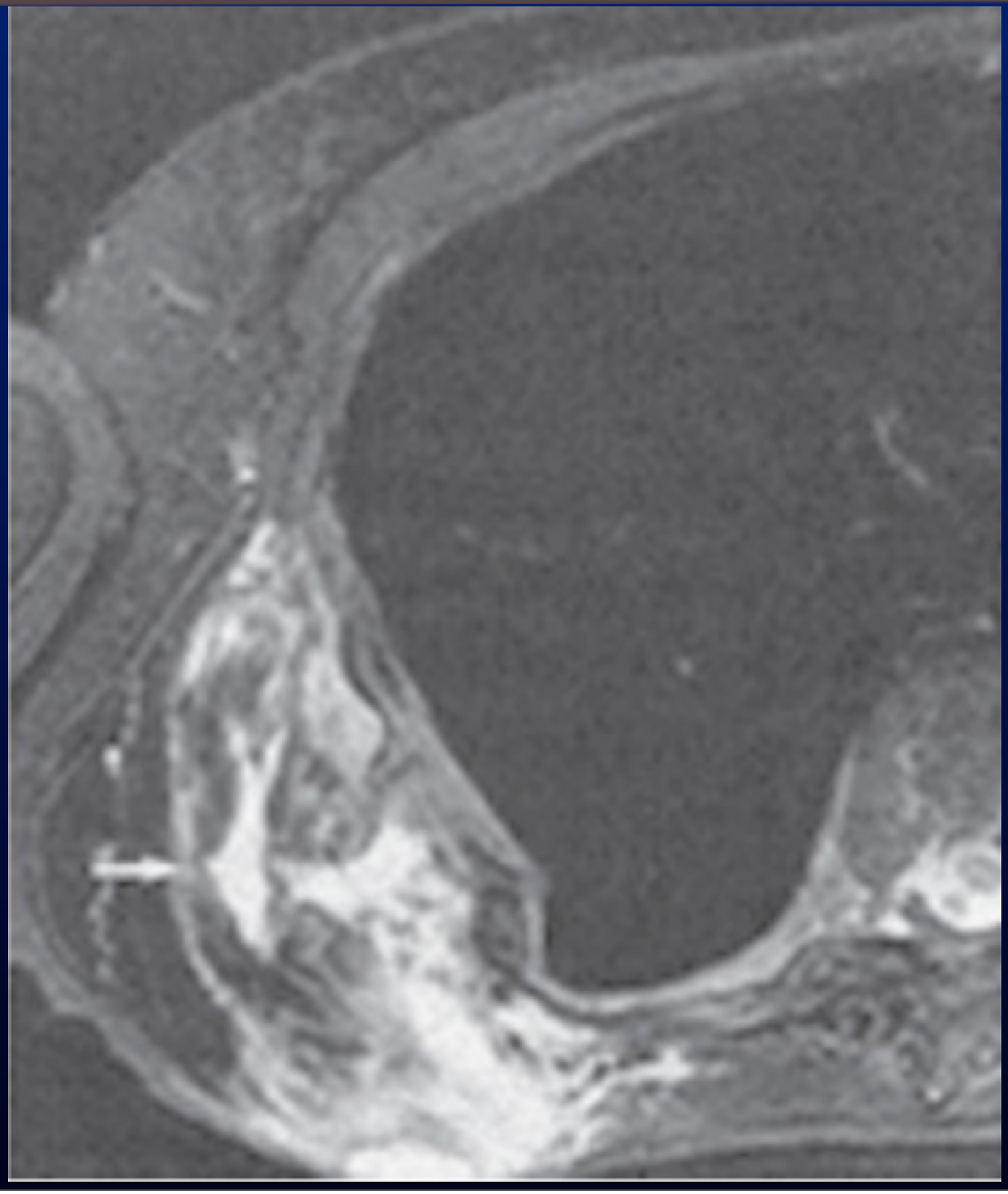

Rabdomyosarkom

- Daha çok çocuklarda görülür.
- Ayrıca 50 yaş sonrasında da görülme sıklığı artar.
- Göğüs duvarının çizgili kasları ya da diafragmadan kaynaklanır.
- Alveoler tip: Sağkalımı daha iyi
- Embryonik ve pleomorfik tip: Daha kötü
- Asemptomatik olarak büyüyebilir
- Nekroz ve kistik alanlar olabilir.

Fibrosarkom

- Göğüs duvarının bağ dokusundan kaynaklanır.
- Çocuklarda ve genç erişkinlerde daha çok görülür.
- Kitle büyür ise, içinde kalsifikasyon görülebilir.

Dezmoid Tümör

- Benign muskuloaponevrotik fibromatoz.
- Düşük grad'lı mezenkimal tümör.
- Etyoloji tam bilinmiyor.
- Ailesel adenomatöz polipozisi olanlarda fazla.
- Hamilelikle ilişkili.
- Uzun süreli takiplerde metastaz saptanmış

Dezmoid Tümör

- Çok yüksek olasılıkla nükseder.
- 44 olguluk seride lokal nüks %37.5
- Pozitif cerrahi sınır nükste önemli bir risk faktörü
- Cerrahi sınır(+) ise RT.
- Çıkarılamayacak tümörlerde anti-inf. ilaçlar, sistemik KT, anti-estrojen tedavi ve imatinib mesylat gibi deneysel ilaçlar kullanılabilir.

Radyasyon ile Oluşan Sarkomlar

- RT ile oluşan sarkomların prognozu kötüdür.
- Kriterler:
  - RT geçmişi
  - Birkaç yıllık latent dönem
  - Daha önce ışın almış yerde lezyon
  - RT sonrası görülen lezyonun sarkom olması
- Genelde meme ve lenfoma nedeni ile RT
- 21 / 351 (sarkomlu) RTye bağlı sarkom.

Radyasyon ile Oluşan Sarkomlar

- Primer sarkomlar ile arasında sağkalım farkı yok.
- Kirova ve ark.:13.472 meme ca nedeni ile ışınlanan hastadan 27‘sinde (Cahan kriterlerine uygun) sarkom (%0.2) saptanmış.
- Anjiosarkom: %48, Osteosarkom, andif.sarkom, histiositom, leiomyosarkom, fibrosarkom, rabdomyosarkom, myosarkom.

Radyasyon ile Oluşan Sarkomlar

- Kümülatif insidans:%0.07
- 5-yıl sağkalım:%36
- KT'ye yanıt az.
- Primer sarkomlardaki gibi davranılmalı ve geniş olarak rezeke edilmeli.

Radyasyon ile Oluşan Sarkomlar

- Kümülatif insidans:%0.07
- 5-yıl sağkalım:%36
- KT'ye yanıt az.
- Primer sarkomlardaki gibi davranılmalı ve geniş olarak rezeke edilmeli.

Göğüs Duvarının Metastatik Tümörleri

- Tüm göğüs duvarı tümörlerinin %20-30‘u.
- Kemik yapı ya da yumuşak dokuda olabilir.
- Uzun süreli sağkalım beklenen ve tek metastazı olan hastalarda bile çıkarılması tartışmalıdır (Mikrometastaz gibi algılanabilir).
- Meme, böbrek ve tiroid met ise iyi sağkalım
- Akciğer ve karaciğer ise kötü sağkalım(8-13 ay).
- 703 kemik metastazlı meme ca: 289 (%41) soliter kemik met.

Göğüs Duvarının Metastatik Tümörleri

- En sık yer: Sternum. Sternuma metastazlar en sık soliter kalan metastazlardır.
- Durr ve ark.: 70 kemik metastazlı meme ca'lı hastadan 6'sının, soliter kemik meti rezeke edilmiş. Bunlardan 5'inde sistemik progresyon. %39 5-yıl sağkalım
- Böbrek'ten metastazlı hastalarda da sağkalım benzer. Geniş rezeksiyon sağkalımı arttırmıyor.
- Ancak, lokal hastalık progresyonu ve komplikasyonları azaltıyor.

Tedavi Olasılıkları

- Cerrahi sınır negatif olarak rezeksiyon en iyi tedavi
- Düşük grad'lı tümörlerde cerrahi sınır en az 2 cm ise yeterli.
- Yüksek grad'lılarda ise, bir üst ve bir alt kostayı da içeren en az 4 cm'lik cerrahi sınır mesafesi gerekli.
- Cerrahi takım halinde (anestezist, plastik cerrah, ortopedik cerrah)
- Defekti kapatma endişesi ile cerrahi rezeksiyon küçük tutulmamalı.

Tedavi Olasılıkları

- Ayrı bir plastik cerrahi takımı defekti kapatmak için çalışmalı.
- Posterior duvar, skapula ve posterior kaslar ile örtülü olduğundan genelde rekonstrüksiyon gerektirmez.
- Lateral defektlerde hem pulmoner fonksiyonu ,hem alttaki organları korumak hem de kozmetik nedenler ile rekonstrüksiyon gerekir.
- Geniş rezeksiyon ile hem sağkalım daha iyi olur hem de nüks olasılığı çok azalır.

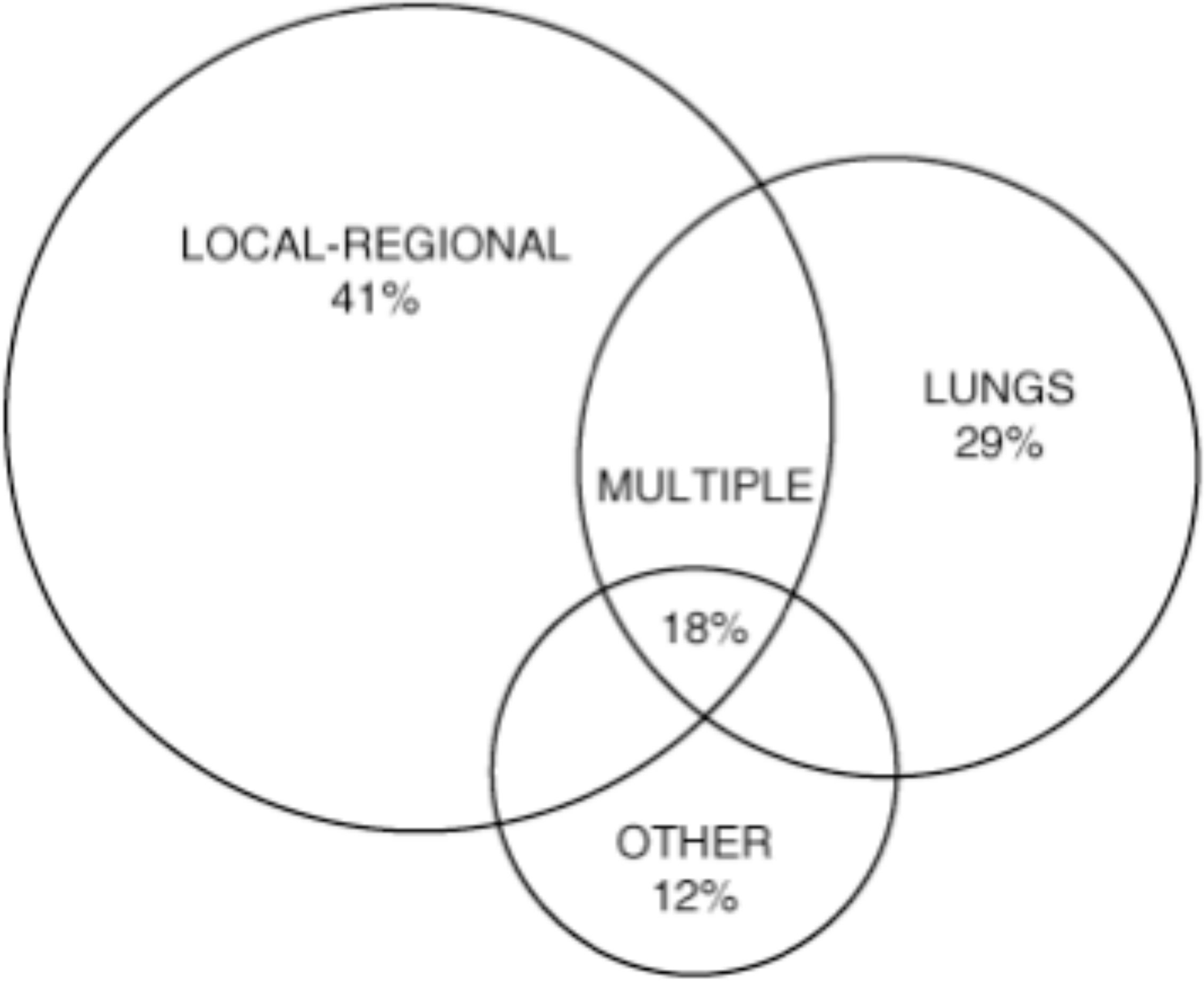
LOCAL-REGIONAL
41%
LUNGS
29%
MULTIPLE
18%
OTHER
12%

Kemoterapi ve Radyoterapi

- Yüksek grad'lı sarkomlarda KT ve RT verilebilir.
- Kalan tümörü olan hastalarda ya da sınırda mikroskopik tümörü olan olgularda, nüks ve uzak metastazı engelleyebilir.
- Doksorubisin ve ifosfamid kullanılabilir.
- Dakarbazin, sisplatin, etopozid ve kombinasyon kullanılabilir.
- Adjuvan KT: Sağkalımı arttırır(Metaanaliz), nüksü değiştirmez.
- Büyük ve sınırda çıkarılabilecek tümörlerde neoadjuvan tedavi yapılabilir. Cerrahi sınırların negatif olmasına (teorik olarak) yardım eder.

Perioperatif Yönetim

- Solunum fonksiyonları rezeksiyon sonrasında azalır.
- Göğüs duvarının paradoksal hareketini engellemek için en iyi yöntem metil-metakrilat kullanmaktır.
- Ancak, uzun süre sonra göğüs duvarı rijiditesine neden olabilir.
- 6 aylık takipte solunum fonksiyon kaybını engellediği gösterildi.
- Diabet, hipertansiyon, sigara hikayesi, obezitesi olanlar, kardiak irdelemeden geçmeli.

Komplikasyonlar

- Sternum rezeksiyonu yapılanlarda paradoksal hareket ve buna bağlı solunum yetmezliği
- Major septik problem (az)
- Memorial Sloan Kettering (Craig ve ark.):113 rekonstrüksiyonlu rezeksiyondan %84'ünde göğüs duvarı stabil ve komplikasyon yok.
  - Flep kaybı (nekrozu):%4
  - İnfeksiyon: %7
  - Hematom:%3
  - Gecikmiş yara iyileşmesi: %2